

Aborto por *Aspergillus fumigatus* e *A. niger* em bovinos no sul do Brasil¹

Luís G. Corbellini², Caroline A. Pescador², Fernanda J. Frantz², Marcelo de Lima³,
Laerte Ferreira² e David Driemeier²

ABSTRACT. Corbellini L.G., Pescador C.A., Frantz F.J., Lima M., Ferreira L. & Driemeier D. 2003. [Abortus by *Aspergillus fumigatus* and *A. niger* in cattle in southern Brazil.] Aborto por *Aspergillus fumigatus* e *A. niger* em bovinos no sul do Brasil. *Pesquisa Veterinária Brasileira* 23(2):82-86. Departamento de Patologia Clínica Veterinária UFRGS, Av. Bento Gonçalves 9090, Porto Alegre, RS 91540-000, Brazil. E-mail: davepat@vortex.ufrgs.br

Mycotic infection has worldwide distribution and may cause placentitis and abortion in almost all domestic animals. From September 2001 through November 2002 specimens from 147 aborted bovine fetuses along with 34 placentas were submitted to the Laboratory of Veterinary Pathology, Universidade Federal do Rio Grande do Sul, to investigate infectious causes of abortion in southern Brazil. Mycotic abortion was diagnosed in five cases (3.4%). *Aspergillus fumigatus* was isolated from four cases and *A. niger* from one. Virological, bacteriological and direct immunofluorescent antibody tests for *Leptospira* sp were negative in those cases where *Aspergillus* sp was cultured. The gestational age of those fetuses ranged from 5 to 8 months. Macroscopic lesions were observed in four cases. One had several nodular lesions disseminated throughout the liver, two had skin lesions characterized by white-grayish round plaques mostly on the head and neck, and thickened cotyledons in two placentas sent with those fetuses. The histological lesions were observed in the liver, lungs and placenta and consisted primary of necrotizing hepatitis, suppurative bronchopneumonia of varying degrees and necrotizing placentitis. With the use of Grocott's methenamine-silver staining, septate hyphae could be observed in three cases, surrounding necrotizing lesions in the liver of one fetus and in two placentas. In two cases hyphae were observed in placental tissues and not in fetal tissues, indicating the importance of the placenta in diagnosing mycotic abortion in cattle.

INDEX TERMS: Bovine abortion, mycotic abortion, *Aspergillus* spp.

RESUMO. As infecções micóticas apresentam distribuição mundial e podem causar placentite e aborto em diversas espécies de animais. Entre setembro 2001 e novembro 2002, foram processados no Setor de Patologia Veterinária, Universidade Federal do Rio Grande do Sul, 147 fetos bovinos abortados com o objetivo de avaliar as principais causas de abor-

to infeccioso bovino no sul do Brasil. Destes, 34 estavam acompanhados da placenta. Aborto micótico foi diagnosticado em cinco casos (3,4%) mediante cultivo puro de quatro amostras de *Aspergillus fumigatus* e uma de *A. niger* associado a lesões histológicas características de fungo. Os exames virológico, bacteriológico e imunofluorescência direta para *Leptospira* sp foram negativos nestes casos. A idade dos fetos variava entre 5 e 8 meses de idade. Lesões macroscópicas foram observadas em quatro casos e eram caracterizadas por áreas circulares multifocais branco-acinzentadas na pele, principalmente na região da cabeça e dorso, em dois fetos, lesões nodulares no fígado em um caso e espessamento dos cotilédones em duas placentas enviadas juntamente com os fetos. Lesões histológicas foram observadas principalmente no fígado, pulmão e placenta, caracterizadas por hepatite necrótica multifocal, broncopneumonia supurativa e placentite necrótica

¹Aceito para publicação em 24 de março de 2003.

Parte da tese de doutorado do primeiro autor, Programa de Pós-Graduação em Ciências Veterinárias UFRGS, Porto Alegre, RS. Trabalho com suporte financeiro FAPERGS (Projeto 01/679.4).

²Depto Patologia Clínica Veterinária, UFRGS, Av. Bento Gonçalves 9090, Porto Alegre, RS 91540-000.

³Centro de Ciências Rurais, Setor de Virologia, UFSM, DMVP/CCR/UFSM, Santa Maria, RS 97105-900.

ca. Através da coloração de Grocott hifas septadas foram observadas em duas placentas e nas bordas das lesões necróticas no fígado de um feto. Em dois casos hifas foram observadas somente na placenta e não no feto, salientando-se a importância deste tecido para o diagnóstico de aborto micótico bovino.

TERMOS DE INDEXAÇÃO: Aborto bovino, aborto micótico, *Aspergillus* spp.

INTRODUÇÃO

As infecções micóticas apresentam distribuição mundial e podem causar placentite e aborto em diversas espécies de animais (Ainsworth & Austwick 1973, Zook & Migaki 1985). Perdas econômicas significativas podem ser decorrentes destas infecções, pois prevalência de aborto micótico de até 24,9% já foi relatada (Ainsworth & Austwick 1973). *Aspergillus fumigatus* é a principal espécie encontrada em casos de aborto micótico bovino, sendo o tecido placentário normalmente o mais afetado (Hillman 1969, Ainsworth & Austwick 1973). O diagnóstico depende da avaliação macroscópica, exame histopatológico e do cultivo, principalmente a partir da placenta e conteúdo do abomaso (Ainsworth & Austwick 1973, Cruz & Rosa 1981). No Brasil, casos de broncopneumonia e aborto bovino associado à infecção por *Aspergillus* sp foram descritos (Santos & Faria, 1959 Resende et al. 1977).

O objetivo deste trabalho foi de descrever casos de infecção micótica em fetos bovinos abortados e salientar a importância da sua pesquisa rotineira como possível etiologia de aborto bovino no sul do Brasil.

MATERIAL E MÉTODOS

Veterinários e técnicos de Cooperativas foram informados sobre o estudo que avalia as principais causas de aborto infeccioso bovino no sul do Brasil. Durante o início do projeto, os profissionais de campo foram orientados a enviar fetos bovinos abortados ao setor de Patologia Veterinária da Faculdade de Veterinária, Universidade Federal do Rio Grande do Sul (UFRGS).

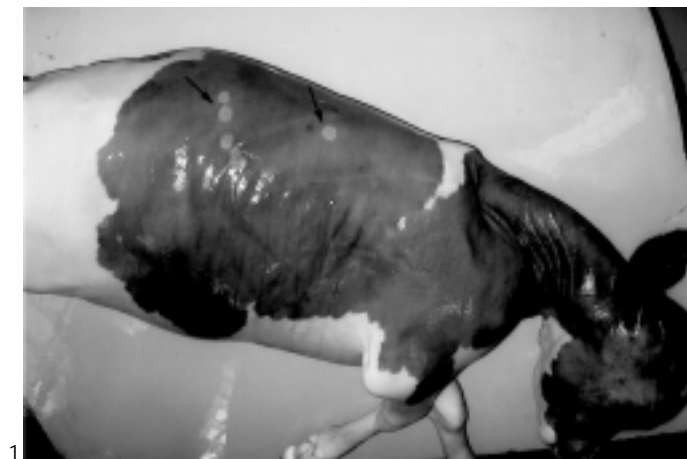O aborto foi definido como a interrupção da gestação ocorrida entre 42 e 260 dias de gestação. Casos de nascimentos de bezerros prematuros antes de 260 dias de gestação foram considerados também como aborto. Abortos gemelares foram contados como um caso. Os fetos foram necropsiados e a idade foi estimada segundo o comprimento da cabeça até a cauda conforme Barr et al. (1990). Fragmentos de cérebro, pulmão, timo, coração, fígado, baço, rim e músculo estriado esquelético foram coletados, fixados em formalina tamponada a 10% e processados rotineiramente para exame histológico.

O exame micológico foi realizado através do cultivo em ágar-Sabouraud contendo cloranfenicol (0,5g/l) a partir de amostras do pulmão, fígado e placenta especificamente nos casos suspeitos de aborto micótico observados na macroscopia. Em casos onde não havia lesões macroscópicas sugestivas, considerou-se o crescimento puro de *Aspergillus* sp cultivado em ágar-sangue como indicativo de infecção micótica. Coloração especial de Grocott em forno de microondas (Arrington 1992) foi realizada nos tecidos dos fetos e placentas nos casos onde foi isolado fungo e em todas as placentas enviadas juntamente com os fetos, mesmo nos casos onde não houve isolamento micótico ou não havia lesões histológicas nos fetos. Este

procedimento foi realizado porque a placenta é o tecido mais afetado na infecção micótica e ocasionalmente pode não causar lesão nos tecidos fetais, podendo diminuir as chances de sucesso no diagnóstico. Como os fungos estão difundidos no ambiente, o diagnóstico de aborto micótico foi baseado no cultivo puro de fungo associado à presença de lesões macroscópicas e/ou histológicas sugestivas de infecção micótica. O conteúdo do abomaso dos fetos foram coletados assepticamente e analisados em microscópico de contraste de fase. Todo o material recebido foi submetido aos exames virológico (isolamento e imunistoquímica para BVDV e BHV-1), bacteriológico (aeróbico, *Brucella* sp e *Campylobacter* sp) e imunofluorescência direta para *Leptospira* sp. O cultivo aeróbio das amostras foi realizado em ágar-sangue ovino (5%), que também propicia bom crescimento de *Aspergillus* sp. Para o isolamento de *Brucella* sp foram usados meios base de ágar sangue (Alton et al. 1988, Timoney et al. 1988) e para *Campylobacter* sp meio BHI (brain heart infusion), conforme Plastring et al. (1961) ambos acrescidos com 5% de sangue ovino e antibióticos.

RESULTADOS

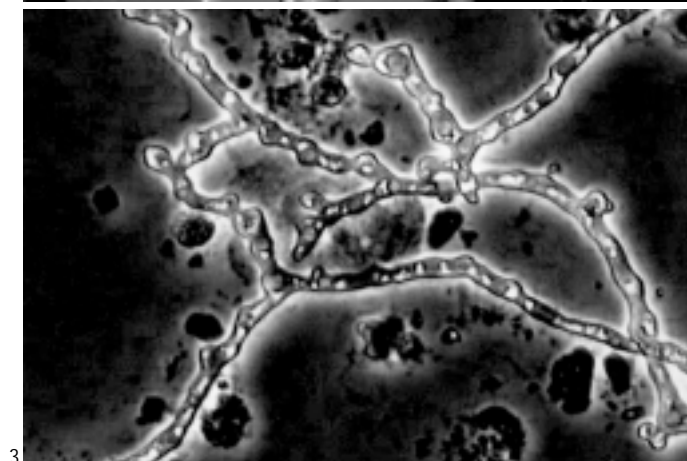
No período de setembro de 2001 a novembro de 2002 foram analisados 147 fetos bovinos abortados, dos quais 34 estavam acompanhados das placentas. Isolamento de fungo do pulmão e fígado foi obtido em 6 casos, todos da espécie *Aspergillus* sp. Baseado nos achados macroscópico, histopatológico e microbiológico, aborto micótico foi determinado em cinco dos seis casos onde foi isolado *Aspergillus* sp (números 1 a 5), totalizando uma prevalência de 3,4% (5/147). Em um caso, o isolamento de *Aspergillus* sp foi considerado contaminante visto que o crescimento estava fora da sementeira e as lesões histológicas observadas eram compatíveis com infecção causada por *Neospora caninum*. *Aspergillus fumigatus* foi identificado em quatro casos (números 1, 2, 3 e 5) e *A. niger* em um (caso 4). Os exames virológico, bacteriológico e imunofluorescência direta para *Leptospira* sp foram negativos nos cinco casos de aborto micótico. A placenta foi enviada somente em dois casos (números 3 e 5). A idade dos fetos variava entre 5 e 8 meses de gestação. Segundo informações do proprietário, um feto de 8 meses (caso 1) foi expulso ainda com vida, morrendo 3 dias após. Um resumo dos resultados bacteriológico, micológico e dados dos fetos encontra-se no Quadro 1. Lesões macroscópicas foram observadas em quatro casos (números 1, 3, 4 e 5) e eram caracterizadas por lesões circulares multifocais branco-acinzentadas na pele (números 3 e 4), principalmente na região da cabeça e dorso (Fig. 1), espessamento dos cotilédones da placenta que variava de leve a severo (casos 3 e 5) e lesões nodulares no fígado (caso 1). Os nódulos estavam dispersos por todo parênquima hepático, variavam de 1 a 3 cm de diâmetro, tinham consistência firme, bordos esbranquiçados, centro avermelhado e, ao corte, apresentavam aspecto caseoso (Fig. 2). Na microscopia, as lesões nodulares no fígado (caso 1), caracterizavam-se por uma hepatite fibrinonecrotica, focalmente extensa com focos de inflamação granulomatosa e presença de células gigantes. No linfonodo hepático havia uma linfadenite necrótica e hiperplasia folicular. Nos outros casos as lesões histológicas foram observadas no pulmão (casos 2, 3, 4), fígado (caso 3) e placenta (casos 3 e 5). No pulmão, dois



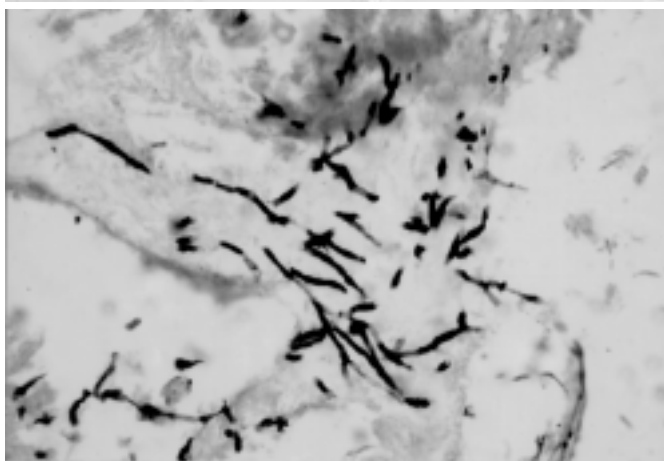
1



2



3



4

Fig. 1. Feto bovino abortado com 6 meses de idade apresentando lesões circulares multifocais de coloração branco-acinzentada na pele (setas), características de infecção micótica.

Fig. 3. Numerosas hifas septadas presentes no conteúdo do abomaso de um feto com infecção micótica causada por *Aspergillus* sp. Contraste de fase, obj. 40.

Fig. 2. Fígado de um feto bovino de 8 meses de idade com inúmeros nódulos de aspecto caseoso dispersos por todo parênquima.

Fig. 4. Hifas de *Aspergillus* sp ao redor de um vaso na placenta. Coloração de Grocott, obj. 40.

Quadro 1. Resultados microbiológicos (bacteriológico aeróbio e micológico) encontrados nos casos de aborto bovino micótico

Caso	Data de aborto	Idade (meses)	Agar-sangue			Agar-Sabouraud		
			Pulmão	Fígado	Abomaso	Pulmão	Fígado	Placenta
1	06.12.01	8 ^a	NHC ^b	NHC	φ ^c	φ	<i>A. fumigatus</i>	φ
2	07.06.02	7	NHC	NHC	<i>A. fumigatus</i>	φ	φ	φ
3	14.07.02	6	NHC	NHC	<i>A. fumigatus</i>	<i>A. fumigatus</i>	<i>A. fumigatus</i>	<i>A. fumigatus</i>
4	06.11.02	5	NHC	NHC	NHC	<i>A. niger</i> ^e	<i>A. niger</i>	φ
5	20.11.02	6	NHC	NHC	<i>A. fumigatus</i>	<i>A. fumigatus</i>	<i>A. fumigatus</i>	<i>A. fumigatus</i>

^aBezerro expulso com vida (prematureo).

^bNHC = Não houve crescimento.

^cNão realizado.

padrões de pneumonia foram observados. Um caracterizava-se por pneumonia intersticial difusa, moderada, com presença de infiltrado inflamatório composto basicamente por macrófagos, células multinucleadas gigantes e raros neutrófilos (caso 2) e nos outros dois fetos (casos 3 e 4) o quadro observado caracterizava-se por uma acentuada

broncopneumonia purulenta associada à presença de vasculite e trombos. No fígado do feto número 3 também foi observado uma hepatite fibrinonecrotica multifocal e que se estendia aos linfonodos hepáticos. Adicionalmente, no conteúdo do abomaso deste feto, foram observadas numerosas hifas septadas na microscopia direta em contraste de fase (Fig. 3).

Quadro 2: Achados histopatológicos e histoquímicos dos abortos com isolamento de *Aspergillus* sp

Caso no.	Órgãos examinados	Alterações histológicas (HE)	Coloração de Grocott	
			Órgãos realizados	Resultado
1	Pulmão, fígado, linfonodo hepático	Hepatite fibrinocrótica, multifocal, severa e focos de inflamação granulomatosa; linfadenite necrótica	Fígado, linfonodo hepático	Hifas septadas no fígado e linfonodo
2	Cérebro, coração, timo, pulmão, fígado, rim, adrenal, baço, abomaso e músculo esquelético	Pneumonia intersticial difusa, moderada com presença de células gigantes multinucleadas; depleção de células linfóides no baço	Pulmão, fígado e rim	Negativo
3	Cérebro, coração, timo, pulmão, fígado, rim, baço, abomaso, músculo esquelético e placenta	Broncopneumonia purulenta difusa, severa; hepatite purulenta difusa, severa; placentite de intensidade leve caracterizada por necrose multifocal em algumas vilosidades do cotilédone	Pulmão, fígado, rim e placenta	Hifas septadas nas vilosidades do cotilédone da placenta
4	Cérebro, coração, pulmão, fígado, rim, baço, abomaso e músculo esquelético	Broncopneumonia purulenta difusa, severa associada a presença de vasculite e trombos	Pulmão, fígado e rim	Negativo
5	Cérebro, coração, timo, pulmão, fígado, rim, baço, abomaso, músculo esquelético e placenta	Placentite severa caracterizada por extensa necrose nas vilosidades dos cotilédones associada a presença de hifas fracamente basofílicas	Pulmão, fígado, rim e placenta	Numerosas hifas septadas nas vilosidades do cotilédone e ao redor de vasos na placenta.

Nas duas placentas enviadas para exames (casos 3 e 5) observou-se necrose nos cotilédones que variava de leve a acentuada. No caso 5, a necrose estendia-se por toda a vilosidade dos cotilédones. A coloração especial de Grocott revelou a presença de hifas septadas com diâmetro regular nos bordos das lesões nodulares hepáticas e no linfonodo hepático do caso um e na placenta dos casos 3 e 5 (Fig. 4). No Quadro 2 encontra-se uma síntese dos órgãos analisados e achados microscópicos e histoquímicos destes casos. Nas 34 placentas avaliadas através da coloração de Grocott, observou-se a presença de hifas de fungo somente nos casos onde foi isolado *Aspergillus* sp (casos 3 e 5), como descrito anteriormente.

Os cinco casos de aborto micótico eram provenientes de quatro propriedades leiteiras situadas no Rio Grande do Sul e uma no Paraná. Nestas propriedades os animais eram vacinados contra *Brucella* sp, *Leptospira* sp, BVDV e BHV-1 e havia histórico de aborto de forma esporádica. O número total de animais variava de 47 a 130, todos da raça Holandês. Das cinco vacas com aborto micótico, uma apresentava más condições corporais, recuperando-se posteriormente e duas apresentavam histórico de aborto anterior. Em uma propriedade o aborto micótico ocorreu 10 dias após vacinação contra febre aftosa, sendo registrado reação adversa caracterizada por febre e apatia (Caso 2). Em duas propriedades onde se diagnosticou casos de aborto micótico foi observado mofo nos grãos de milho (caso 1) e nos resíduos de cervejaria (caso 5).

DISCUSSÃO

A prevalência de infecção micótica observada em fetos bovinos abortados recebidos no Setor de Patologia Veterinária/UFRGS foi de 3,4% (5/147). O aborto micótico tem distribuição mundial e trabalhos relatam prevalências que variam entre 1% e 24,9% (Ainsworth & Austwick 1973, Moojen et al. 1983, Jarret

et al. 1984, Knudtson & Kirkbride 1992). Em 27 anos de estudo, Hillman (1969) observou uma variação anual na prevalência de aborto micótico entre 0 e 16,4%. *Aspergillus fumigatus* é a principal espécie identificada em aborto micótico bovino, sendo isolado em aproximadamente 60% a 75% dos casos (Hill et al. 1971, Ainsworth & Austwick 1973). Knudtson & Kirkbride (1992) encontraram uma prevalência de aborto micótico de 6,8% de um total de 6858 casos de aborto bovino, sendo que *A. fumigatus* foi isolado em 62% dos casos. No presente trabalho, *A. fumigatus* foi identificado em quatro casos e *Aspergillus niger* em um. Resende et al. (1977) descreveram um caso de aborto e placentite micótica causada por *A. fumigatus* em um bovino no estado da Bahia. No conhecimento dos autores, este é o primeiro relato de infecção micótica em feto bovino abortado causado por *A. niger* no Brasil. O diagnóstico foi baseado no cultivo puro de *Aspergillus* sp a partir do conteúdo do abomaso e/ou de tecidos fetais associado à presença de lesões macroscópicas e/ou histológicas características de infecção micótica. As lesões nodulares observadas no fígado do bezerro prematuro (caso 1) são similares às descritas em infecções crônicas por *Aspergillus* sp (Ainsworth & Austwick 1973), sugerindo infecção intra-uterina. Lesões disseminadas pelo parênquima hepático, de 0,5-1cm de diâmetro e apresentando centro necrótico foram descritas em casos de infecção por *Mortierella wolfii* em bezerros de 3 dias de idade (Carter et al. 1973). Lesões macroscópicas na pele de fetos abortados, similares às observadas em dois fetos neste estudo, são encontradas em aproximadamente 7 a 20% dos casos de aborto bovino micótico (McCausland et al. 1987, Knudtson & Kirkbride 1992). Broncopneumonia do tipo granulomatosa ou supurativa de severidade variável e necrose hepática centrolobular são achados histopatológicos ocasionalmente observados em casos de aborto micótico (Hillman 1969, McCausland et al. 1987,

Knudtson & Kirkbride 1992), sendo que a placenta é o principal tecido afetado (Hillman 1969). Em um estudo onde 102 placentas apresentavam hifas septadas de *Aspergillus* sp, apenas 8 de 55 fetos que acompanhavam estas placentas continham lesões microscópicas associadas à presença de hifas (McCausland et al. 1987). Segundo Hillman (1969) a prevalência de infecção micótica foi de 19% e 6% quando a placenta e feto ou apenas o feto foram enviados para diagnóstico, respectivamente. Estes resultados salientam a importância da análise da placenta no diagnóstico de aborto micótico, já que este tecido proporciona um ambiente favorável para o crescimento e difusão dos fungos (Hillmann & McEntee 1968, Hill et al. 1971, Johnson et al. 1994). Isto sugere que a prevalência de infecção micótica encontrada neste trabalho pode estar subestimada, já que apenas 34 placentas foram enviadas com os 147 fetos.

Os casos de aborto micótico normalmente ocorrem entre 6 e 8 meses de gestação e acometem poucos animais (Hillman 1968, Williams et al. 1977, Knudtson & Kirkbride 1992). Nas propriedades avaliadas neste estudo, os abortos ocorreram de forma esporádica e indícios de que a infecção micótica ocorra de forma oportunista são substanciados pelo fato de que um animal apresentava más condições corporais e outro apresentou reações adversas após vacinação contra febre aftosa no período em que ocorreria o aborto. Relatos sugerem que as infecções micóticas são oportunistas e provavelmente estejam relacionados com fatores imunodepressores (Zook & Migaki 1985, Knudtson & Kirkbride 1992). A fonte de infecção normalmente ocorre através da ingestão de silagem ou grãos mofados (Hugh-Jones & Austwick 1967, Neilan et al. 1982), sugerindo que o milho e resíduos de cervejaria mofados observados em duas propriedades possa ter originado a infecção que provocaram dois casos de aborto micótico registrados neste estudo.

Este trabalho relata a prevalência e descreve casos de aborto micótico recebidos no Setor de Patologia Veterinária da UFRGS, além de enfatizar que esta casuística é muito pouco registrada no país, apesar de poder causar perdas econômicas significativas. Em consequência dos resultados obtidos, fica evidenciada a necessidade de um estudo detalhado para avaliar a prevalência e variação sazonal das ocorrências de abortamento micótico no Brasil.

Agradecimentos. Ao laboratório de virologia da Universidade Federal de Santa Maria pelos isolamentos virais dos materiais dos fetos bovinos abortados deste estudo. Aos alunos de graduação André Correa, Milene Schmitz e Elsio Wunder Jr pela ajuda dispensada no projeto.

REFERÊNCIAS

Ainsworth G.C. & Austwick P.K.C. 1973. Mycotic abortion, p 74-80. In: Fungal Diseases of Animals. 2nd ed. Commonwealth Agriculture Bureaux, Farnham Royal, Slough, England.

- Alton G.G., Jones L.M., Angus R.D. & Verger J.M. 1988. Techniques for the Brucellosis Laboratory. Institut National de la Recherche Agronomique, Paris, p. 169-174.
- Arrington J.B. 1992. Bacteria, fungi, and other microorganisms, p. 203-246. In: Prophet E.B., Mills B., Arrington J.B. & Sobin L.H. (ed.) Laboratory Methods in Histotechnology. Armed Forces Institute of Pathology, American Registry of Pathology, Washington.
- Barr C.B., Anderson M.L., Blanchard P.C., Daft B.M., Kinde H. & Conrad P.A. 1990. Bovine fetal encephalitis and myocarditis associated with protozoal infections. Vet. Pathol. 27:354-361.
- Carter M.E., Cordes D.O., Menna M.E. & Hunter R. 1973. Fungi isolated from bovine mycotic abortion with special reference to *Mortierella wolfii*. Res. Vet. Sci. 14:201-206.
- Cruz L.C.H. & Rosa C.A.R. 1981. Aborto micótico em bovinos: considerações sobre o diagnóstico e revisão da literatura relevante. Revta Bras. Med. Vet. 4 (1):16-19.
- Hill M.W.M., Whiteman C.E., Benjamin M.M. & Ball L. 1971. Pathogenesis of experimental bovine mycotic placentitis produced by *Aspergillus fumigatus*. Vet. Path. 8:175-192.
- Hillman R.B. 1969. Bovine mycotic placentitis in New York State. Cornell Vet. 59:269-288.
- Hillman R.B. & McEntee K. 1969. Experimental studies on bovine mycotic placentitis. Cornell Vet. 59:289-302.
- Hugh-Jones M.E. & Austwick P.K.C. 1967. Epidemiological studies in bovine mycotic abortion. Vet. Rec. 81:273-276.
- Jarret I.V., McOrist S., Waddington J., Browning J.W., Malecki J.C. & McCausland I.P. 1984. Diagnostic studies of the fetus, placenta and maternal blood from 265 bovine abortions. Cornell Vet. 74 (1):8-20.
- Johnson C.T., Lupson G.R. & Lawrence K.E. 1994. The bovine placentome in bacterial and mycotic abortion. Vet. Rec. 12:263-266.
- Knudtson W.U. & Kirkbride C.A. 1992. Fungi associated with bovine abortion in the northern plains state (USA). J. Vet. Diagn. Invest. 4:181-185.
- McCausland I.P., Slee K.J. & Hirst F.S. 1987. Mycotic abortion in cattle. Aust. Vet. J. 64 (5):129-132.
- Moojen V., Roberts A.W. & Carter G.R. 1983. Microbial causes of bovine abortion in Michigan. Vet. Med. 78 (1):102-106.
- Neilan M.C., McCausland I.P. & Maslen M. 1982. Mycotic pneumonia, placentitis and neonatal encephalitis in dairy cattle caused by *Mortierella wolfii*. Aust. Vet. J. 59:48-49.
- Plastridge W.N., Kothe M.E. & Williams L.F. 1961. Antibiotic mediums for the isolation of vibrios from bull semen. Am. J. Vet. Res. 22:867-871.
- Resende J., Neto R.B. & Gigante A.L. 1977. Aborto com placentite micótica em bovino. Anais I Encontro de Pesquisas, Escola de Medicina Veterinária, UFBA, Salvador, s/p.
- Santos J.A. & Faria J.F. 1959. Aspergilose do aparelho respiratório de bezerros. Arqs Inst. Biol. Animal, Rio de J., 2:15-20.
- Timoney J. F., Gillespie J.H., Scott F.W. & Barlough J.E. 1988. Hagan and Bruner's Microbiology and Infectious Diseases of Domestic Animals. 8th ed. Cornell University Press, Ithaca. 951p.
- Williams B.M., Shreeve B.J., Hebert C.N. & Swire P.W. 1977. Bovine mycotic abortion: some epidemiological aspects. Vet. Rec. 100:382-385.
- Zook B.C. & Migaki G. 1985. Aspergillosis in animals, p. 207-256. In: Al-Doory Y. & Waagner G.E. (ed.) Aspergillosis. Charles C. Thomas Publisher, Springfield, Illinois.