

Introdução

Muitos autores defendem que na presença de uma cavidade na superfície proximal de um dente, devido à inadequada remoção de biofilme pelo paciente, é indicado o tratamento invasivo. Porém, de acordo com os princípios da Odontologia Minimamente Invasiva, diversas técnicas têm sido sugeridas como forma de controle da progressão das lesões cariosas sem desgaste da superfície dentária, entre elas está o selamento.

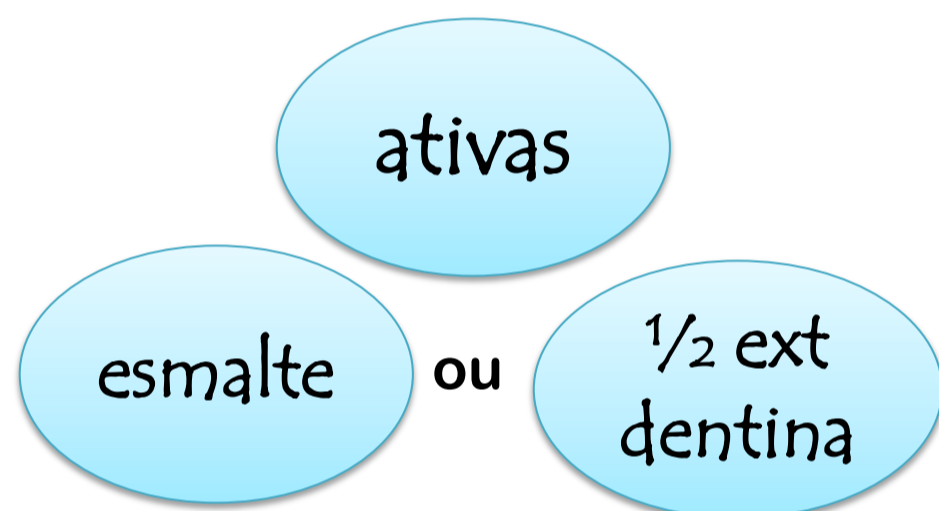
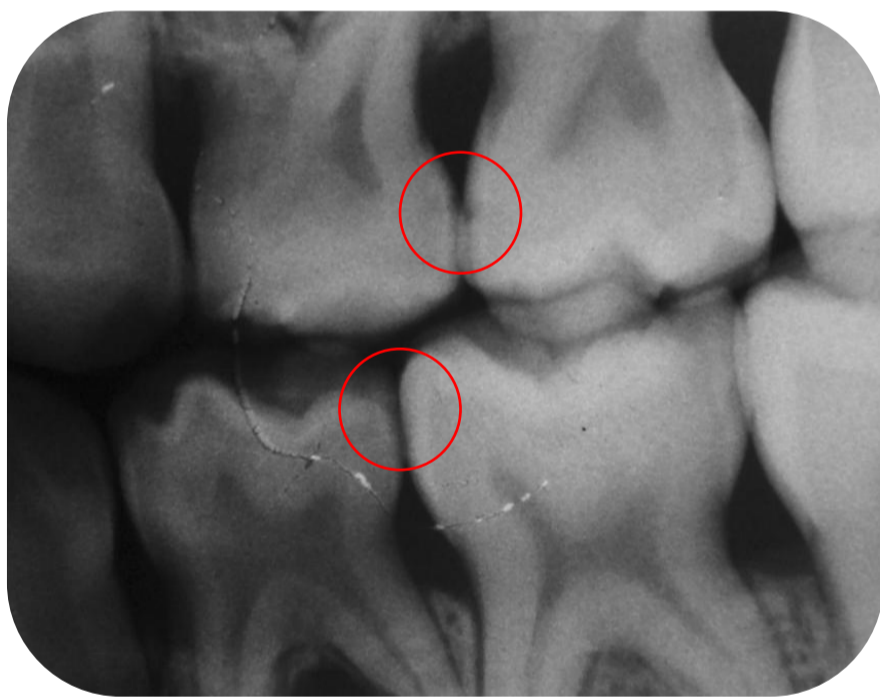Objetivo

Avaliar radiograficamente a influência do selamento na progressão de lesões cariosas proximais incipientes de natureza ativa em molares decíduos de pacientes inseridos em um programa de tratamento da atividade de cárie.

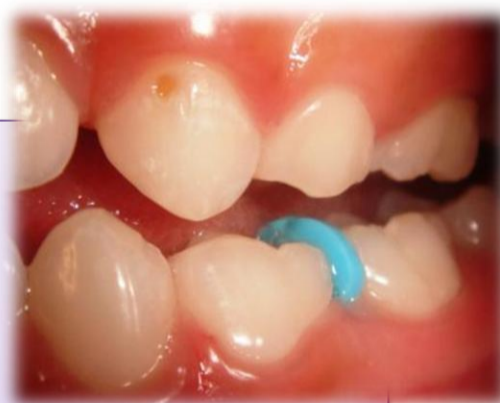Materiais e Métodos

27 crianças com duas ou mais lesões de cárie proximais

20 meninas e 7 meninos
6,2 anos (± 1,6) anos



- Afastamento temporário dos dentes;
- Exame da superfície proximal;
- Verificação se as lesões estão ativas → seleção aleatória da lesão que receberá o selante e da que permanecerá como controle;
- Radiografia interproximal.



Procedimento de selamento:

- Após o exame proximal;
- Sob anestesia local e isolamento absoluto;
- Proteção da superfície vizinha com matriz;
- Aplicação de ácido fosfórico a 37%;
- Aplicação do selante (Helioseal, Ivoclar Vivadent, Schaan / Liechtenstein) e fotopolimerização por 20s.

Tratamento individualizado para atividade de cárie:

- Orientação de higiene bucal;
- Avaliação e intervenção dietética;
- Aplicação tópica de flúor;
- Tratamentos invasivos necessários.

★ Após 6 e 12 meses:

Comparação entre as radiografias inicial e de 6 meses, e inicial e de 12 meses, através da inspeção visual das radiografias aos pares.

Análise estatística dos dados:

Teste de McNemar → comparação entre as lesões seladas (teste) e não seladas (controle) quanto à progressão.

Resultados

6 meses		Controle	
		Ausência de Progressão	Presença de Progressão
Teste	Ausência de Progressão	11 (61,1%)	7 (38,9%)
	Presença de Progressão	3 (33,3%)	6 (66,7%)

Tabela 1: Comparação entre as lesões seladas (teste) e não seladas (controle) quanto à presença de progressão no período de 6 meses, através do Teste de McNemar (p=0,34).

12 meses		Controle	
		Ausência de Progressão	Presença de Progressão
Teste	Ausência de Progressão	7 (63,6%)	4 (35,4%)
	Presença de Progressão	5 (35,7%)	9 (64,3%)

Tabela 2: Comparação entre as lesões seladas (teste) e não seladas (controle) quanto à presença de progressão no período de 12 meses, através do Teste de McNemar (p=1).

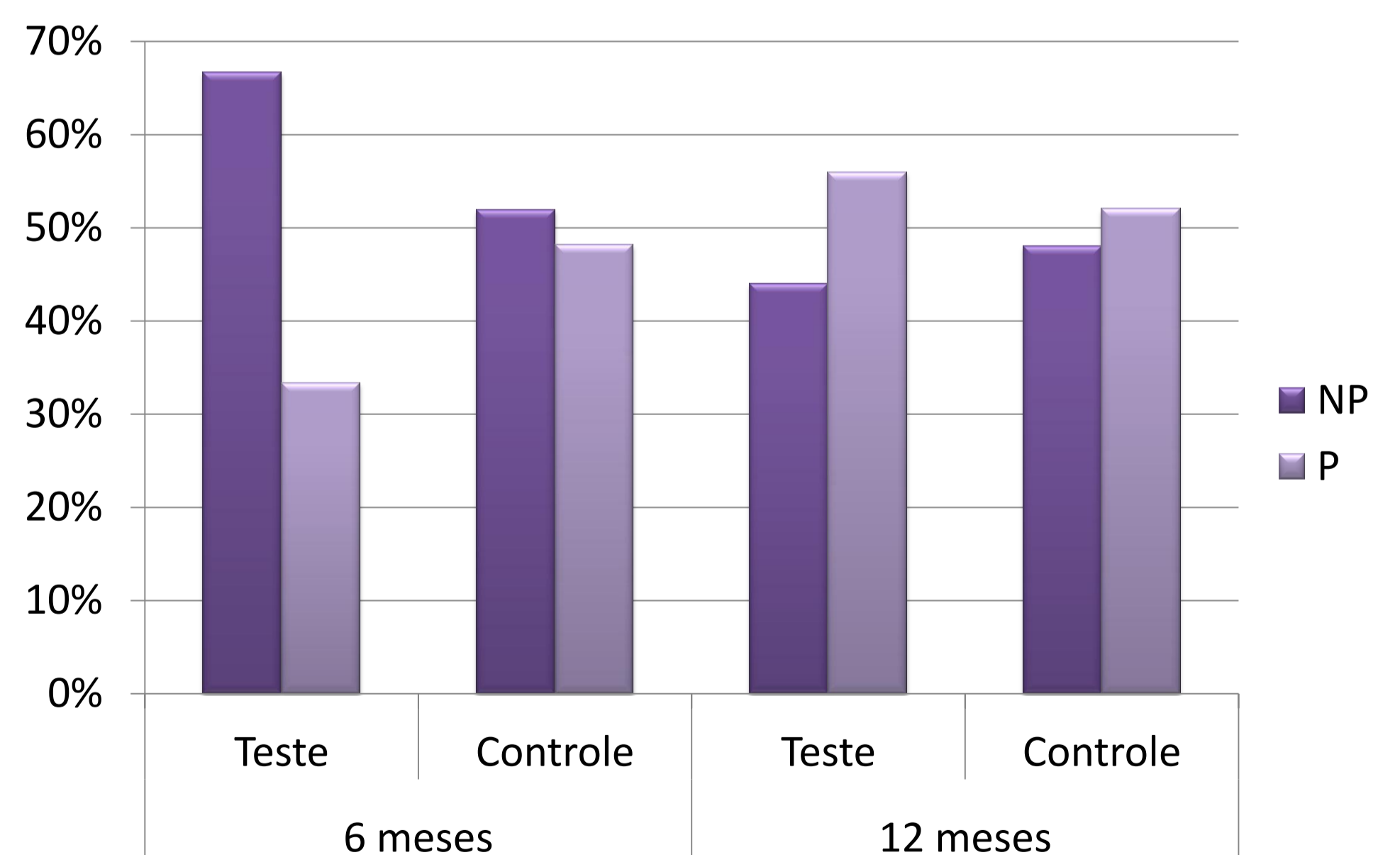


Gráfico 1: Comparação entre as lesões seladas (teste) e não seladas (controle) quanto à presença de progressão nos períodos de 6 e 12 meses, através do Teste de McNemar.

Conclusões

Após 12 meses de acompanhamento, o selamento de lesões cariosas proximais incipientes ativas em molares decíduos de pacientes inseridos em um programa de tratamento para atividade cariiosa parece não ser capaz de reduzir sua progressão.