

Endoftalmite endógena por *Listeria monocytogenes*

Listeria monocytogenes Endogenous Endophthalmitis

Sérgio Kwitko ⁽¹⁾
J. Melamed ⁽²⁾
Simone Barcaro ⁽³⁾
José M. Verri ⁽⁴⁾
Victor F. Petrillo ⁽⁵⁾

RESUMO

A endoftalmite endógena por *Listeria monocytogenes* é extremamente rara e ocorre geralmente em indivíduos imunodeprimidos. Até hoje foram publicados somente 14 casos. Relatamos um caso de endoftalmite com crescimento deste organismo em hemoculturas e culturas do humor aquoso, em um paciente que foi submetido à cirurgia de revascularização do miocárdio, em uso de corticoterapia sistêmica. Uma uveíte anterior intensa com formação de coágulos de fibrina na câmara anterior, hipópio de coloração marrom, hipertensão ocular e edema de córnea secundários em pacientes imunodeprimidos deve sempre sugerir a hipótese de endoftalmite endógena por microorganismos de rara patogenicidade humana, como a *Listeria monocytogenes*.

Palavras-chave: Endoftalmite endógena; Infecção; *Listeria monocytogenes*.

INTRODUÇÃO

Listeria monocytogenes é um bacilo gram-positivo que raramente causa infecções intraoculares ⁽¹⁾. Este organismo foi descrito pela primeira vez em 1926 por Murray e col. ⁽²⁾ em coelhos e relatado como causa de endoftalmite em humanos pela primeira vez por Goodner e col. ⁽³⁾ em 1967. Este patógeno oportunista é rara causa de septicemia ou meningite em recém-nascidos ou pacientes imunodeprimidos ^(1,4).

Existem até o momento, segundo nosso conhecimento, somente 14 casos publicados na literatura mundial de endoftalmite por *Listeria monocytogenes*, ^(3,5-17) nenhum na América Latina. Relatamos neste trabalho um caso de endoftalmite endógena por *Listeria monocytogenes*.

RELATO DO CASO

Trata-se de um paciente de 55 anos, branco, masculino, casado, bancário aposentado e procedente de Porto Ale-

gre-RS, com história progressiva de cirurgia de revascularização cardíaca no dia 23/10/90, após infarto agudo do miocárdio, tendo apresentado pericardite no 4º dia de pós-operatório. Foi tratado com prednisona oral na dose de 60 mg/dia por 40 dias, com melhora gradativa do quadro. Quando o paciente estava em dose de redução da corticoterapia (20 mg/dia), apresentou dor abdominal aguda no dia 27/12/90. O diagnóstico mais provável foi o de colecistite aguda, porém sem confirmação.

No dia 31/12/90 o paciente procurou atendimento no Serviço de Oftalmologia do Hospital de Clínicas de Porto Alegre com queixas de diminuição da acuidade visual e dor no olho esquerdo.

O exame do olho direito foi normal sob todos os aspectos. O olho esquerdo revelou acuidade visual de projeção luminosa, injeção ciliar 4+, e edema estromal corneano difuso 3+ com bolhas subepiteliais, o que dificultava o exame das estruturas intra-oculares. Após instilação de glicerina tópica, pode-se observar grande quantidade de

⁽¹⁾ Médico do Setor de Córnea e Doenças Externas do Serviço de Oftalmologia do Hospital de Clínicas de Porto Alegre da UFRGS, Mestre e Doutor em Oftalmologia pela Escola Paulista de Medicina.

⁽²⁾ Professor Adjunto e Chefe do Setor de Uveítes do Serviço de Oftalmologia do Hospital de Clínicas de Porto Alegre da UFRGS, Doutor em Oftalmologia.

⁽³⁾ Residente de 3º ano do Serviço de Oftalmologia do Hospital de Clínicas de Porto Alegre da UFRGS.

⁽⁴⁾ Médico do Serviço de Cardiologia do Hospital de Clínicas de Porto Alegre da UFRGS.

⁽⁵⁾ Médico Microbiologista Clínico do Hospital de Clínicas de Porto Alegre da UFRGS.

Endereço para separatas: Dr. Sérgio Kwitko - Rua dos Andradas, 1464/73 - Porto Alegre, RS - CEP: 90020

precipitados ceráticos brancos, grandes, no terço inferior da córnea, e intensa formação de fibrina. A câmara anterior era profunda, e o diâmetro pupilar de aproximadamente 4 mm. O cristalino, aparentemente de aspecto normal, era de difícil avaliação pelo intenso edema de córnea e reação da câmara anterior. A tonometria de aplanção revelou 50 mmHg. A avaliação do vítreo e retina foi impossível devido à turvação dos meios.

O paciente foi medicado com colírios de atropina 1% de 12/12h, dexametasona + neomicina de hora/hora, maleato de timolol 0.5% de 12/12h, e acetazolamida oral 250 mg de 6/6h.

Vinte e quatro horas após, o paciente apresentava melhora da dor, com pressão intra-ocular de 26 mmHg, entretanto desenvolveu hipópico de aproximadamente 3 mm, de coloração amarelada (Fig. 1). Neste mesmo dia, o paciente iniciou com diarreia e febre de 38 °C, e foi internado para investigação. No exame de fezes foi isolado *Strongyloides stercoralis* e iniciado tratamento com tiabendazol oral 2 g de 12/12h e suspensão corticoterapia sistêmica e tópica.

Após uma semana de tratamento clínico, não havendo melhora do quadro ocular, o paciente foi submetido à paracentese da câmara anterior, retirando-se 0,2 ml de líquido de coloração amarelada e realizando-se injeção intra-camerular de 0,1 mg de gen-

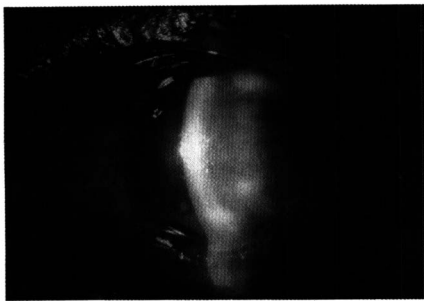

Figura 1 - Aspecto biomicroscópico do olho acometido 24h após o 1º exame. Nota-se hipópico de coloração amarelada de aproximadamente 3 mm, além de edema de córnea.

tamicina. O exame direto do material colhido da câmara anterior revelou a presença de grande quantidade de bacilos gram-positivos polimorfos (Fig. 2) e na cultura houve crescimento de colônias identificadas como *Listeria monocytogenes*. Neste mesmo dia obteve-se o resultado da hemocultura onde também foi isolada esta mesma bactéria. Foi iniciada terapêutica com penicilina cristalina endovenosa na dose de 20.000.000 UI/dia dividido em 4 doses.




Figura 2 - Exame direto do material aspirado da câmara anterior, revelando a presença de polimorfonucleares e grande quantidade de bacilos gram-positivos polimorfos.

Três dias após, a hemocultura continuava positiva para *Listeria monocytogenes*, quando foi então adicionada gentamicina endovenosa na dose de 80 mg de 8/8h. O paciente mantinha-se neste momento sem dor, entretanto com intenso edema estromal de córnea, e o hipópico aumentou para aproximadamente 5mm tornando-se marrom.

O paciente teve alta hospitalar no dia 18/01/91 com hemocultura e exame de fezes negativos. A acuidade visual era de contar dedos a 50 cm, edema estromal de córnea 2+, intensas dobras de Descemet e fibrina coagulada com pigmentação marrom no terço inferior da câmara anterior aderida sobre a superfície posterior da córnea e na borda pupilar. A pressão intra-ocular era de 18 mmHg. A medicação tópica em uso era atropina 1% de 12/12h, betametasona + gentamicina de 6/6h, penicili-

na 100.000 UI de 2/2h e maleato de timolol 0.5% de 12/12h. Sistemicamente estavam sendo administrados acetazolamida oral 250 mg de 12/12h e penicilina procaina 600.000 UI + penicilina cristalina 200.000 UI intramuscular de 12/12h.

A ecografia ocular realizada em 01/02/91 revelou cavidade vítrea ecogenicamente vazia e retina em posição.

Quatro meses após o início do quadro, o paciente apresentava acuidade visual de contar dedos a 50 cm, ceratopatia bolhosa com edema de córnea 2+, intensas dobras de Descemet, pigmentação marrom na câmara anterior aderida no endotélio e íris (Fig. 3), importante atrofia de íris, e pressão intra-ocular de 26 mmHg.

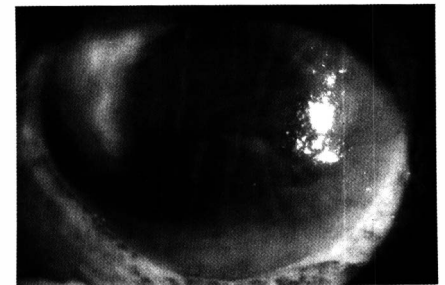


Figura 3 - Aspecto biomicroscópico previamente à ceratoplastia. Note o edema de córnea difuso, com dobras de Descemet, fibrina coagulada na câmara anterior e massa pigmentada marrom aderida na íris e córnea inferiormente.

Devido à ceratopatia bolhosa, causando dor incontável clinicamente, glaucoma secundário refratário a tratamento clínico, e catarata, o paciente foi submetido à cirurgia de transplante de córnea, facectomia extracapsular sem implante de lente intra-ocular, trabeculectomia e implante de Molteno estágio I, no dia 19/06/91, sem intercorrências. Dois meses após a cirurgia, o paciente encontrava-se assintomático, com a córnea transparente (Fig. 4), acuidade visual corrigida de 20/30, e pressão intra-ocular de 13 mmHg com maleato de timolol 0,5% 12/12h. O exame anátomo-patológico revelou cera-

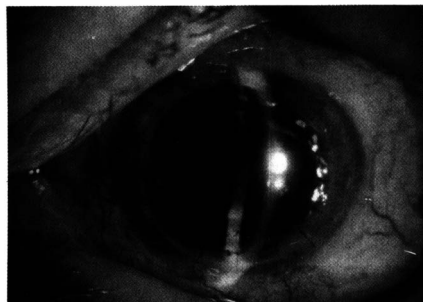


Figura 4 - Pós-operatório de 2 meses, revelando transplante de córnea transparente e afacia extracapsular.

topatia bolhosa e ausência de microorganismos.

Seis meses após o transplante, o paciente apresentava pressões intra-oculares que variavam de 20 a 35 mmHg, e procedeu-se à colocação do implante de Molteno na câmara anterior (estágio II). Atualmente, 17 meses após o transplante de córnea, o olho apresenta-se calmo, sem sinais inflamatórios, córnea transparente, pressão intra-ocular de 8 mmHg sem medicação, e acuidade visual corrigida de 20/60, devido à opacidade de cápsula posterior.

DISCUSSÃO

O gênero *Listeria* consiste de quatro espécies das quais somente uma, *Listeria monocytogenes*, é patogênica ao homem. Este organismo é um bacilo gram-positivo pequeno encontrado oportunisticamente em mamíferos, aves, peixes e no solo. Pode ser encontrado no trato intestinal de humanos sem causar infecção clínica. As infecções humanas se apresentam como meningite ou septicemia em recém-nascidos, pacientes imunodeprimidos, diabéticos, alcoólatras e portadores de neoplasias malignas.¹⁻⁵

As infecções oculares por *Listeria monocytogenes* são raras e se manifestam na maioria das vezes como uma conjuntivite purulenta ou ceratoconjuntivite do recém-nascido ou adulto.¹⁸

As endoftalmites endógenas infec-

ciosas raramente ocorrem em indivíduos sadios; na maioria das vezes existe alguma evidência de imunodepressão. O agente etiológico mais frequentemente isolado nas endoftalmites endógenas infecciosas é *Candida albicans*⁽¹⁹⁾. Bactérias oportunistas, tais como a *Listeria monocytogenes*, que raramente são patogênicas em indivíduos sãos, podem ser também causas raras de endoftalmite endógena⁽²⁰⁾. Nestes casos pode ou não haver evidência clínica de infecção sistêmica. Em todos os casos previamente relatados de endoftalmite por *Listeria monocytogenes*, assim como o nosso, o provável foco séptico de disseminação hemática ficou desconhecido^(3,5-17).

Dos 14 casos anteriormente publicados de endoftalmite por *Listeria monocytogenes*, as hemoculturas realizadas foram negativas em 13, e o diagnóstico etiológico foi feito pelo exame direto e confirmado pelo exame cultural do aspirado da câmara anterior,^(3,6-11,13-15,17) ou do vítreo^(5,12,14,16). No nosso caso houve identificação de bacilos gram-positivos no exame direto e crescimento de *Listeria monocytogenes* tanto nas duas hemoculturas como no aspirado da câmara anterior. É interessante salientar que, como em cinco dos 14 casos previamente relatados,^(7,8,10,15,16) o nosso paciente apresentou hipópico de coloração marrom.

Dos 14 casos relatados, 5 pacientes apresentavam algum tipo de imunodepressão ou doença sistêmica debilitante: carcinoma de mama em vigência de quimioterapia e altas doses de corticoesteróide sistêmico,⁽⁸⁾ alcoolismo crônico,⁽¹¹⁾ anemia ferropriva,⁽¹²⁾ transplante renal em vigência de ciclosporina sistêmica,⁽¹³⁾ tuberculose e carcinoma de bexiga na vigência de esteróide sistêmico⁽¹⁷⁾. O caso aqui relatado também ocorreu em paciente imunodeprimido, de 55 anos, que havia usado altas doses de corticoesteróide sistêmico após cirurgia cardíaca e que permaneceu com cateteres endovenosos por período prolongado.

A manifestação clínica desta entidade é relativamente uniforme em todos os casos relatados: severa uveíte anterior, com grande formação de fibrina na câmara anterior e desenvolvimento de hipópico, muitos de coloração marrom ou preta, e hipertensão ocular secundária importante (30 a 68 mmHg), piorando com corticoterapia tópica. O exame do vítreo e retina é geralmente dificultado devido à intensa reação da câmara anterior e edema de córnea. Dor ocular importante e ceratopatia bolhosa também ocorreram em praticamente todos os casos. Habitualmente o quadro não responde à corticoterapia local e/ou sistêmica.

Tem sido demonstrado que os corticoesteróides aumentam a infectividade da *Listeria monocytogenes* em experimentos com ratos⁽³⁾. A utilização de altas doses de corticoesteróide no nosso paciente, tanto tópico quanto sistêmico, pode ter favorecido a multiplicação do organismo nas estruturas oculares. O intenso uso de corticoterapia tópica, diminuindo a imunidade tissular local, talvez tenha sido um fator importante para que a endoftalmite tenha se localizado no segmento anterior do globo, não acometendo a retina-córóide e vítreo como habitualmente nos casos de endoftalmites endógenas infecciosas^(19,20).

O tratamento de escolha para listeriose é penicilina endovenosa na dose de 20 milhões de unidades diárias⁽⁷⁾. Apesar de tratamento específico intensivo, nenhum dos casos relatados até o momento obteve acuidade visual melhor do que 20/100 após o tratamento. Nosso paciente, embora submetido a altas doses de antibioticoterapia específica sistêmica e local, somente recuperou acuidade visual após ceratoplastia penetrante.

A endoftalmite endógena infecciosa deve sempre ser lembrada em pacientes imunodeprimidos e que se apresentam com uveíte. Organismos oportunistas que raramente são causa de infecções intraoculares dev

tes casos^(19,21). Se a uveíte é intensa com formação de fibrina na câmara anterior e aparecimento de hipópio, especialmente de coloração marrom, a infecção por *Listeria monocytogenes* deve ser cogitada e realizar-se sempre uma paracentese diagnóstica.

SUMMARY

Listeria monocytogenes endophthalmitis is a rare entity that occurs mainly in immunocompromised patients. To our knowledge, there are only 14 reported cases of Listeria monocytogenes endophthalmitis. We report herein another case in a patient that had undergone a cardiac revascularization surgery and was under systemic corticosteroid; the organism was isolated both in the aqueous humor and in blood cultures. Listeria monocytogenes endogenous endophthalmitis must be suspected in any immunosuppressed patient with severe anterior uveitis, especially with a brown hypopyon, high intraocular pressure and corneal edema.

REFERÊNCIAS BIBLIOGRÁFICAS

1. BRINSER, J.H. Ocular bacteriology. In: TABBARA, K.F. & HYNDIUK R.A. *Infections of the eye*. Little Brown, Boston, 1986. pg. 115-50.
2. MURRAY, E.G.D.; WEBB, R.A.; SWAN, M.B.R. *Bacterium monocytogenes*. *J Pathol Bacteriol*, 29:407, 1926.
3. GOODNER, E.K.; & OKUMOTO, M. Intraocular listeriosis. *Am J Ophthalmol* 64:682, 1967.
4. AZIMI, P.H.; KORANYI, K.; LINDSEY, K.D. *Listeria monocytogenes*. *Am Soc Cl Pathol*, 72:974, 1979.
5. SNEAD, J.W.; STERN, W.H.; WHITCHER, J.P.; OKUMOTO, M. *Listeria monocytogenes endophthalmitis*. *Am J Ophthalmol*, 84:337, 1977.
6. BAGNARELLO, A.G.; BERLIN, A.J.; WEINSTEIN, A.J.; McHENRY, M.C.; O'CONNOR, P.S.; *Listeria monocytogenes endophthalmitis*. *Arch Ophthalmol*, 95:1004, 1977.
7. ABBOT, R.L.; FORSTER, R.K.; REBELL, G.; *Listeria monocytogenes endophthalmitis with a black hypopyon*. *Am J Ophthalmol*, 86:715, 1978.
8. BALLEEN, P.H.; LOFFREDO, F.R.; PAINTER, B. *Listeria endophthalmitis*. *Arch Ophthalmol*, 97:101, 1979.
9. BEUCHAT, L.; HIRSHEL, B.; TABATABAY, C.; FILTHUTH, I. *Listérie intraoculaire*. *J Fr Ophtalmol*, 8:797-9, 1985.
10. BRIAN, G.R.; TREPLIN, M.C.W.; *Listeria monocytogenes endophthalmitis: a case report*. *Aust NZ J Ophthalmol*, 16:329-31, 1988.
11. BRASSEUR, G.; RETOUT, A.; DIDIER, T.; e cols. *Endophthalmie a Listérie: une étiologie exceptionnelle*. *Bull Soc Ophtalmol Fr*, 89:1463-6, 1989.
12. MALONEY, J.M.; NOLTE, F.S.; MEREDITH, T.A.; *Listeria monocytogenes endophthalmitis, treatment with vitrectomy and trimethoprim/sulfamethoxazole*. *Emory J Med*, 4:201-4, 1990.
13. ALGAN, M.; JONON, B.; GEORGE, J.L.; e cols. *Listeria monocytogenes endophthalmitis in a renal transplant patient receiving cyclosporin*. *Ophthalmologica*, 201:23-7, 1990.
14. HEIDEMANN, D.G.; TRESE, M.; MURPHY, S.F.; e cols. *Listeria monocytogenes endophthalmitis presenting as keratouveitis*. *Cornea*, 9:179-80, 1990.
15. DUCH, S.T.; QUINTANA, M.C.; PUJOL, O.G.; *Listeria monocytogenes endophthalmitis*. *Acta Ophthalmol*, 69:108-10, 1991.
16. ELIOTT, D.; O'BRIAN, T.P.; GREEN, W.R.; JAMPEL, H.D.; GOLDBERG, M.F. *Elevated intraocular pressure, pigment dispersion and dark hypopyon in endogenous endophthalmitis from Listeria monocytogenes*. *Surv Ophthalmol* 37: 117-24, 1992.
17. NIGRIN, J.; TYRRELL, D.L.J.; JACKSON, F.L.; e cols. *Listeria monocytogenes endophthalmitis in an immune-suppressed host*. *Can med Assoc J*, 116:1378-82, 1977.
18. BURDIN, J.C.; PIERSON, M.; PERCEBOIS, G.; GEORGES, J.C.; LAVERGNE, E. *Les formes oculaires de la listeriose humaine*. *Presse Med*, 73:1461, 1965.
19. PARKE II, D.W.; BRINTON, G.S. *Endophthalmitis*. In: TABBARA, K.F. & HYNDIUK, R.A. *Infections of the eye*. Little Brown, Boston, 1986. pg. 563-85.
20. NEVES, R.A.; RIGUEIRO, M.P.; BORDON, A.F.; BURNIER, J.R.M. *Endoftalmite micótica endógena: aspectos clínicos e histopatológicos de 3 casos*. *Arq Bras Oftalmol*, 53:20-22, 1990.
21. WILSON II, F.M. *Causes and prevention of endophthalmitis*. *Intern Ophthalmol Clin*, 27:67, 1987.

XI CONGRESSO BRASILEIRO DE PREVENÇÃO DA CEGUEIRA

3 - 6 de Setembro/94 - Brasília

TEMA OFICIAL: CATARATA

PREPARE SEU VÍDEO E TEMA LIVRE