

Protocolos de encaminhamento para Oftalmologia Pediátrica

O protocolo de Oftalmologia Adulto será publicado *ad referendum*, conforme resolução CIB/RS 764/2014. As informações solicitadas nos protocolos são de presença obrigatória e têm como objetivo determinar se o paciente necessita do encaminhamento para o especialista, além de definir sua prioridade.

Ressaltamos que outras situações clínicas, ou mesmo achados na história e no exame físico dos pacientes podem justificar a necessidade de encaminhamento, e podem não estar contempladas nos protocolos. Solicitamos que todas as informações consideradas relevantes sejam relatadas.

Pacientes com suspeita ou diagnóstico de catarata congênita em menores de 1 ano, retinoblastoma, glaucoma congênito ou infantil, retinopatia da prematuridade em menor de 1 ano de idade, teste do olhinho alterado ou suspeita/diagnóstico de toxoplasmose congênita, devem ter preferência no encaminhamento ao oftalmologista, quando comparados com outras condições clínicas previstas nesses protocolos.

Algumas condições de saúde mais comuns que necessitam encaminhamento para serviços de urgência/emergência são contempladas nesses protocolos. Entretanto, ressaltamos que existem muitas outras condições que não foram contempladas. É responsabilidade do médico assistente tomar a decisão e orientar o encaminhamento para o serviço apropriado, conforme sua avaliação.

Sugere-se que as seguintes condições sejam avaliadas em caráter emergencial ou de pronto atendimento oftalmológico, não devendo, portanto, esperar por consulta ambulatorial para adequado manejo:

- Diminuição de acuidade visual aguda ou associada a sintomas de gravidade (como dor ocular, olho vermelho, fotofobia);
- Corpo estranho ocular ou úlcera de córnea;
- Trauma ocular (trauma contuso, penetrante, perfurante; queimadura ocular; laceração palpebral, entre outros);
- Uveítes agudas (como suspeita de toxoplasmose ocular aguda, entre outras);
- Indicação de transplante de córnea de urgência (úlceras corneanas sem resposta a tratamento clínico, falência primária até 90 dias de pós-operatório de transplante, perfuração corneana, iminência de perfuração ou descemetocelose, opacidade corneana bilateral em menor de 7 anos de idade);
- Infecção aguda de vias lacrimais (dacriocistite, canaliculite).

Atenção: oriente o paciente para que leve, na primeira consulta ao serviço especializado, o documento de referência com as informações clínicas e o motivo do encaminhamento, as receitas dos medicamentos que está utilizando e os exames complementares realizados recentemente.

Publicado em 19 de junho de 2017.

Coordenação Geral:

João Gabbardo dos Reis

Coordenação:

Marcelo Rodrigues Gonçalves

Roberto Nunes Umpierre

Organização e Edição:

Milena Rodrigues Agostinho

Natan Katz

Autores:

Aline Lutz

Erno Harzheim

Milena Rodrigues Agostinho

Natan Katz

Felícia de Moraes Tavares

Gabriela Unchalo Eckert

Paula Blasco Gross

Jacó Lavinsky

Rudi Roman

Elise Botessele de Oliveira

Josué Basso

Dimitris Rucks Varvaki Rados.

Normalização:

Rosely de Andrade Vargas

Diagramação:

Carolyne Vasques Cabral

TelessaúdeRS-UFRGS 2017

Porto Alegre – RS.

Projeto Teleoftalmo – Olhar Gaúcho

TeleOftalmo – Olhar Gaúcho é um projeto de telediagnóstico a serviço da saúde ocular com o objetivo de otimizar o acesso da população do Rio Grande do Sul ao diagnóstico e manejo de condições oftalmológicas e qualificar a lista de espera para a especialidade. O projeto é uma parceria do TelessaúdeRS-UFRGS, da Secretaria Estadual da Saúde e da Associação Hospitalar Moinhos de Vento, através do Programa de Desenvolvimento Institucional do Sistema Único de Saúde (PROADI-SUS).

Pacientes na lista de espera para consulta oftalmológica presencial poderão ser regulados para atendimento pelo TeleOftalmo. Caberá ao médico assistente do paciente acessar a Plataforma de Telessaúde, disponível em www.plataformatelessaude.ufrgs.br, para solicitar o telediagnóstico.

Principais avaliações oftalmológicas realizadas

O Teleoftalmo oferece os seguintes exames: aferição da acuidade visual, refração, medição da pressão intraocular, documentação fotográfica do segmento anterior e do fundo do olho, avaliação das pálpebras, da motilidade ocular extrínseca e dos reflexos pupilares.

Quem pode solicitar

Todos os médicos que atuam nos postos de saúde da atenção primária/atenção básica do Rio Grande do Sul.

Público-alvo

Crianças a partir de 8 anos de idade e adultos com as seguintes condições clínicas: baixa da acuidade visual inespecífica, erros de refração, estrabismo, lesões palpebrais, lesões da conjuntiva, catarata, e pacientes diabéticos para rastreamento de retinopatia diabética. São critérios de exclusão: condições clínicas com indicação cirúrgica prévia, necessidade de exames complementares não ofertados no telediagnóstico, e alterações oculares agudas que necessitam pronto-atendimento.

Funcionamento

O médico da atenção primária solicita o telediagnóstico para seu paciente via Plataforma de Telessaúde. A equipe do TelessaúdeRS-UFRGS realiza o agendamento para uma das unidades remotas do estado. As unidades remotas serão localizadas nas cidades de Porto Alegre, Santa Rosa, Santa Cruz do Sul, Farroupilha, Pelotas, Santa Maria e Passo Fundo. A avaliação é feita por telemedicina pelos oftalmologistas do TelessaúdeRS-UFRGS, com apoio presencial da equipe de enfermagem do consultório remoto. O laudo é entregue no final da avaliação para o paciente e enviado pela Plataforma de Telessaúde para o médico solicitante, junto com recomendações de conduta. Pacientes com erro de refração (miopia, hipermetropia, astigmatismo e presbiopia) recebem óculos gratuitamente.

Protocolo 1 – Erro de refração

Condições clínicas que indicam a necessidade de encaminhamento para emergência oftalmológica:

- diminuição de acuidade visual (AV) aguda ou associada a sintomas de gravidade (como dor ocular e olho vermelho).

Condições clínicas que indicam a necessidade de encaminhamento para oftalmologia pediátrica:

- suspeita clínica de diminuição da visão em crianças menores de 3 a 4 anos (ver quadro 1 no anexo); ou
- diminuição da acuidade visual identificada por tabela de acuidade visual conforme idade:
 - crianças de 3 anos com AV em um dos olhos de 20/50 ou pior (não precisa encaminhar se AV de 20/40 ou melhor); ou
 - crianças de 4 a 5 anos com AV em um dos olhos de 20/40 ou pior (não precisa encaminhar se AV de 20/30 ou melhor); ou
 - crianças de 6 ou mais anos com AV em um dos olhos de 20/30 ou pior (não precisa encaminhar se AV de 20/25 ou melhor); ou
 - crianças de qualquer idade com diferença de duas ou mais linhas entre os olhos.
- crianças com erro de refração (miopia, hipermetropia, astigmatismo) em uso de lente corretiva:
 - revisão anual do grau da correção; ou
 - diminuição da acuidade visual mesmo utilizando a lente corretiva (conforme AV por idade descrita acima).

Conteúdo descritivo mínimo que o encaminhamento deve ter:

1. sinais e sintomas (descreva quadro de diminuição visual (alteração na visão para perto ou para longe) e outros achados do exame físico como torcicolo, nistagmo, estrabismo);
2. diagnóstico prévio de distúrbio de refração ou acomodação? (sim ou não). Se sim, qual o distúrbio, grau da lente corretiva e quando foi última revisão oftalmológica?
3. em crianças que já informam acuidade visual¹ (a partir de 3 a 4 anos – ver figura 1 no anexo): medida de acuidade visual em cada olho, informando se a mesma foi realizada com ou sem a lente corretiva (se disponível);
4. prejuízo funcional devido à diminuição da acuidade visual? (sim ou não). Se sim, descreva;
5. número da teleconsulta ou telediagnóstico, se caso discutido com TelessaúdeRS-UFRGS.

¹ A medida da acuidade visual em pessoas que já utilizam lente corretiva deve ser feita com o paciente utilizando a lente corretiva.

Protocolo 2 – Estrabismo

O estrabismo pode ser constante, intermitente (aparece ocasionalmente) ou latente (aparece quando desoclui momentaneamente um dos olhos). Os critérios de encaminhamento se aplicam a todas essas variações. Consultar o teste de Hirshberg (figura 2 no anexo) para auxílio no diagnóstico e diferenciação com pseudoestrabismo.

Condições clínicas que indicam a necessidade de encaminhamento para oftalmologia pediátrica:

- Todos as crianças com estrabismo.

Conteúdo descritivo mínimo que o encaminhamento deve ter:

1. sinais e sintomas (descreva idade de início, evolução e sintomas associados como diminuição de acuidade visual, torcicolo, diplopia);
2. descreva o tipo de desvio: esodesvio (convergente), exodesvio (divergente) ou desvio vertical;
3. em crianças que já informam acuidade visual¹ (a partir de 3 a 4 anos – ver figura 1 no anexo): medida de acuidade visual em cada olho, informando se a mesma foi realizada com ou sem a lente corretiva (se disponível);
4. realizou tratamento para estrabismo (oclusão, lente corretiva, cirurgia)? (sim ou não). Se sim, descreva;
5. número da teleconsulta ou telediagnóstico, se caso discutido com TelessaúdeRS-UFRGS.

¹ A medida da acuidade visual em pessoas que já utilizam lente corretiva deve ser feita com o paciente utilizando a lente corretiva.

Protocolo 3 – Teste do Olhinho Alterado ou Leucocoria

O reflexo vermelho normal, visto através da pupila, pode ser parcial ou totalmente obstruído por: catarata, retinoblastoma, retinopatia da prematuridade em estágio avançado, persistência da vasculatura fetal, doença de Coats, toxocaríase, coloboma das estruturas oculares, entre outras. A avaliação oftalmológica é necessária para o diagnóstico diferencial.

Condições clínicas que indicam a necessidade de encaminhamento para oftalmologia pediátrica:

- teste do olhinho alterado unilateral ou bilateral.

Conteúdo descritivo mínimo que o encaminhamento deve ter:

1. descrição do teste do olhinho (qual olho está alterado) e data;
2. apresenta prematuridade (sim ou não). Se sim, descreva idade gestacional no nascimento;
3. apresenta malformações congênitas ou possíveis síndromes cromossômicas (sim ou não). Se sim, descreva;
4. história perinatal de infecção congênita ou parto traumático? (sim ou não). Se sim, descreva;
5. apresenta história familiar de retinoblastoma ou catarata congênita (sim ou não). Se sim, descreva;
6. número da teleconsultoria, se caso discutido com TelessaúdeRS-UFRGS.

Protocolo 4 - Catarata Congênita

Condições clínicas que indicam a necessidade de encaminhamento para oftalmologia (agenda de catarata congênita):

- Crianças com menos de 3 anos e com diagnóstico de catarata congênita.

Condições clínicas que indicam a necessidade de encaminhamento para oftalmologia pediátrica:

- Suspeita de catarata congênita por teste do olhinho alterado; ou
- Criança com mais de 3 anos e diagnóstico de catarata congênita que ainda não foi operada.

Conteúdo descritivo mínimo que o encaminhamento deve ter:

1. sinais e sintomas (descreva alteração do teste do olhinho, estrabismo, nistagmo, outros achados relevantes);
2. em crianças que já informam acuidade visual ¹ (a partir de 3 a 4 anos – ver figura 1 no anexo): medida de acuidade visual em cada olho, informando se a mesma foi realizada com ou sem a lente corretiva (se disponível);
3. paciente previamente operado de catarata congênita (sim ou não);
4. número da teleconsultoria ou telediagnóstico, se caso discutido com TelessaúdeRS-UFRGS.

¹ A medida da acuidade visual em pessoas que já utilizam lente corretiva deve ser feita com o paciente utilizando a lente corretiva.

Protocolo 5 – Glaucoma congênito ou infantil

Condições clínicas que indicam a necessidade de encaminhamento para oftalmologia:

- suspeita (aumento do volume do globo ocular – buphalmo – ou do diâmetro da córnea associado a lacrimejamento ou fotofobia) ou diagnóstico de glaucoma.

Conteúdo descritivo mínimo que o encaminhamento deve ter:

1. sinais e sintomas (descreve teste do olhinho, se apresenta lacrimenjamento, fotofobia, aumento de volume do globo ocular, entre outros achados relevantes);
2. história familiar de glaucoma congênito (sim ou não). Se sim; descreva;
3. já realizou tratamento para glaucoma congênito ou infantil (sim ou não). Se sim, descreva;
4. número da teleconsultoria, se caso discutido com TelessaúdeRS-UFRGS.

Protocolo 6 – Oculoplástica (pálpebras) e vias lacrimais

Condições clínicas que indicam a necessidade de encaminhamento para oftalmologia:

Pálpebras

- lesão palpebral (vascular, cística, nodular, pigmentar, entre outras); ou
- alteração da posição das pálpebras (ptose, epibléfaro) ou da abertura palpebral (blefarofimose); ou
- hordéolo recorrente ou calázio sem resposta ao tratamento clínico (compressa morna, massagem e pomada oftálmica de antibiótico por 14 dias).

Vias lacrimais

- epífora (lacrimejamento) crônica que persiste após 6 meses de idade (ver quadro 2 para tratamento conservador).

Conteúdo descritivo mínimo que o encaminhamento deve ter:

1. sinais e sintomas (descrição da alteração palpebral ou de vias lacrimais, tempo de evolução, recorrência);
2. apresenta comprometimento funcional (sim ou não). Se sim, descreva;
3. realizou tratamento prévio para a condição (se indicado). Se sim, descreva;
4. número da teleconsulta ou telediagnóstico, se caso discutido com TelessaúdeRS-UFRGS.

Protocolo 7 – Toxoplasmose

Condições clínicas que indicam a necessidade de encaminhamento para emergência oftalmológica:

- pacientes com suspeita de toxoplasmose ocular em atividade (aguda ou reativada).

Condições clínicas que indicam a necessidade de encaminhamento para oftalmologia pediátrica:

- todos os recém-nascidos com suspeita ou diagnóstico de toxoplasmose congênita que não estejam em acompanhamento com oftalmologista; ou
- crianças com toxoplasmose ocular aguda ou reativada que necessite acompanhamento ambulatorial, após avaliação inicial com oftalmologista na emergência.

Conteúdo descritivo mínimo que o encaminhamento deve ter:

1. sinais e sintomas;
2. se toxoplasmose congênita:
 - descreva resultado de sorologia (IgM e IgG) da mãe e do recém-nascido;
 - exames complementares realizados na maternidade (quando disponível);
3. em crianças que já informam acuidade visual¹ (a partir de 3 a 4 anos – ver figura 1 no anexo): medida de acuidade visual em cada olho, informando se a mesma foi realizada com ou sem a lente corretiva (se disponível);
4. número da teleconsulta, se caso discutido com TelessaúdeRS-UFRGS.

¹ A medida da acuidade visual em pessoas que já utilizam lente corretiva deve ser feita com o paciente utilizando a lente corretiva.

REFERÊNCIAS:

ALVES, M. R.; MOREIRA, C. A. **Semiologia básica em oftalmologia**. 3. ed. Rio de Janeiro: Cultura Médica: Guanabara Koogan, 2013. (Série Oftalmologia Brasileira).

ALVES, M. R. et al. **Óptica, refração e visão subnormal**. 3. ed. Rio de Janeiro: Cultura Médica: Guanabara Koogan, 2013. (Série Oftalmologia Brasileira).

BRASIL. Ministério da Saúde. Secretaria de Atenção à Saúde. **Atenção à saúde do recém-nascido**: guia para os profissionais de saúde. Brasília: Ministério da Saúde, 2011. 4 v. (Série A. Normas e Manuais Técnicas).

BRASIL. Ministério da Saúde. **Saúde na Escola**. Brasília: Ministério da Saúde, 2009. (Cadernos de Atenção Básica n. 24).

COATS, D. K. **Retinopathy of prematurity**. Waltham (MA): UpToDate, 2015. Disponível em: <http://www.uptodate.com/contents/retinopathy-of-prematurity?source=search_result&search=retinopatia+da+prematividade&selectedTitle=1~56>. Acesso em: 14 jun. 2017.

COATS, D. K. **Visual development and vision assessment in infants and children**. Waltham (MA): UpToDate, 2014. Disponível em: <http://www.uptodate.com/contents/visual-development-and-vision-assessment-in-infants-and-children?source=see_link>. Acesso em: 14 jun. 2017.

COATS, D. K.; PAYSSE, E. A. **Overview of amblyopia**. Waltham (MA): UpToDate, 2015. Disponível em: <http://www.uptodate.com/contents/overview-of-amblyopia?source=search_result&search=amblyopia&selectedTitle=1~43>. Acesso em: 14 jun. 2017.

DYNAMED. Record nº 114848. **Amblyopia** [Internet]. Ipswich (MA): EBSCO Publishing: 2016. Acesso via portal periódicos (saude.gov.br).

EHLERS, J. P.; SHAH, C. P. **Manual de doenças oculares do Wills Eye Hospital**: diagnóstico e tratamento no consultório e na emergência. 5. ed. Porto Alegre: ArtMed, 2009.

KAUFMAN, P. L.; KIM, J.; BERRY, J. L. **Approach to the child with leukocoria**. Waltham (MA): UpToDate, 2015. Disponível em: <http://www.uptodate.com/contents/approach-to-the-child-with-leukocoria?source=search_result&search=retinopatia+da+prematividade&selectedTitle=4~56>.

KAUFMAN, P.; PAYSSE, E. A. **Overview of retinoblastoma**. Waltham (MA): UpToDate, 2015. Disponível em: <http://www.uptodate.com/contents/overview-of-retinoblastoma?source=see_link§ionName=CLINICAL+PRESENTATION+AND+DIAGNOSIS&anchor=H6#H5>. Acesso em: 14 jun. 2017.

OLITSKY, S. E.; REYNOLDS, J. D. **Overview of glaucoma in infants and children**. Waltham (MA): UpToDate, 2014. Disponível em: <http://www.uptodate.com/contents/overview-of-glaucoma-in-infants-and-children?source=search_result&search=glaucoma&selectedTitle=3~150>. Acesso em: 14 jun. 2017.

PAYSSE, E. A.; COATS, D. K.; CASSIDY, M. **Congenital nasolacrimal duct obstruction (dacryostenosis) and dacryocystocele**. Waltham (MA): UpToDate, 2015. Disponível em: <http://www.uptodate.com/contents/congenital-nasolacrimal-duct-obstruction-dacryostenosis-and-dacryocystocele?source=search_result&search=obstru%C3%A7%C3%A3o+via+lacrimal&selectedTitle=1~150>. Acesso em: 14 jun. 2017.

Anexos – Figuras e Quadros Auxiliares

Quadro 1 – Suspeita de diminuição de acuidade visual em crianças

- A criança pisca mais que o usual;
- Esfrega os olhos frequentemente;
- Apresenta estrabismo quando olha para objetos distantes;
- Franze o rosto frequentemente ou inclina a cabeça para um lado;
- Fecha ou cobre um olho para enxergar;
- Segura os objetos próximos ao rosto;
- Demonstra desconforto sob luz forte;
- Tem as pálpebras avermelhadas;
- Desenvolve frequentemente inflamações nas pálpebras;
- Queixa-se de dor nos olhos;
- É desatenta nas atividades escolares (com dificuldade de leitura e escrita);
- Tem dificuldades para acompanhar os exercícios descritos no quadro-negro.

Fonte: Brasil (2009).

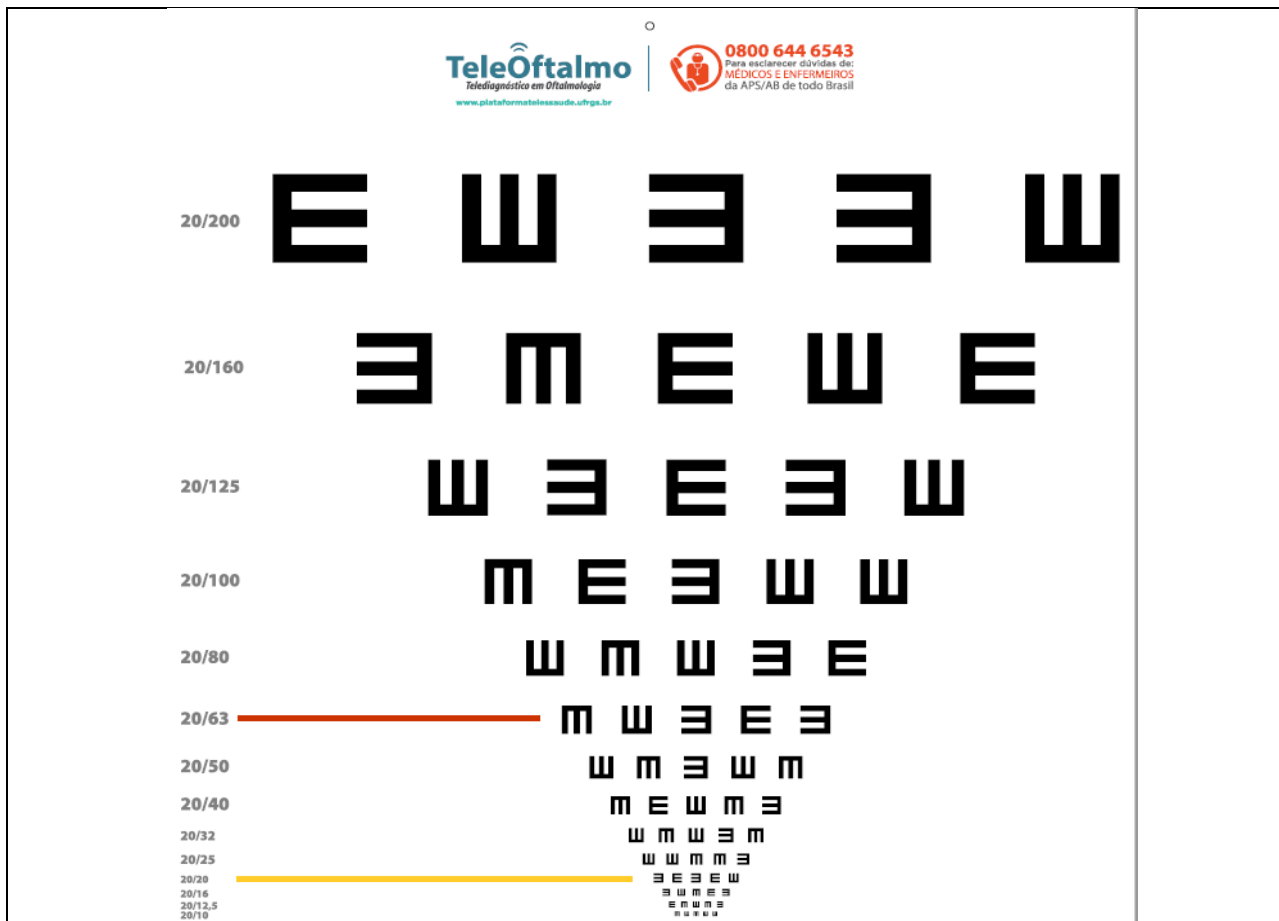
Quadro 2 – tratamento conservador para obstrução de vias lacrimais em crianças com idade inferior a 6 meses

Orientar pais a pressionar com a ponta do dedo indicador o saco lacrimal da criança (região entre o canto interno do olho e o nariz), no lado afetado, 4 vezes ao dia, diariamente. A pressão digital deve ser aplicada com movimento para baixo. O olho ipsilateral à obstrução de via lacrimal pode apresentar conjuntivite recorrente, devido a estase lacrimal. Nessa situação, prescrever colírio de antibiótico (por ex., tobramicina 0,3%) 4x ao dia por 7 dias.

Fonte: Ehlers, Shah (2009).

Figura 1 – Figura ilustrativa da tabela de acuidade visual (para crianças a partir de 3 anos de idade)

(utilizar tabela com tamanho padronizado)



Posicionamento da tabela:

- Em crianças não alfabetizadas utilizar a tabela E para medida da acuidade visual,
- Posicionar a tabela de tal forma que o optotipo 20/20 fique na altura dos olhos do paciente (sentado ou de pé),
- Fazer marcação no chão para determinar a distância que o paciente deve ficar da tabela (preferencialmente entre 4 a 6 metros).

Orientações para realizar o exame:

- Acuidade visual (AV) é testada individualmente para cada olho. Primeiro cobre-se o olho esquerdo (OE) para aferir a AV do olho direito (OD).
- A medida da AV em pessoas que já utilizam lente corretiva deve ser feita com o paciente utilizando a lente corretiva.
- Na tabela de optotipos, vê-se a AV ao lado de cada linha (ex: 20/20, 20/30, etc.). Considera-se como AV a linha de optotipos menores que o paciente responde corretamente. Caso acerte apenas parte dos optotipos, considerar a AV como a linha de cima.

Notação:

- Informar se o teste foi realizado com ou sem lente corretiva, o olho avaliado e a fração do optotipo que determina a AV.
- Ex: AV s/c OD (fração da tabela) OE (fração da tabela)
 Acuidade visual sem correção no Olho Direito (20/30) e no olho esquerdo (20/40)

AV considerada normal conforme idade:

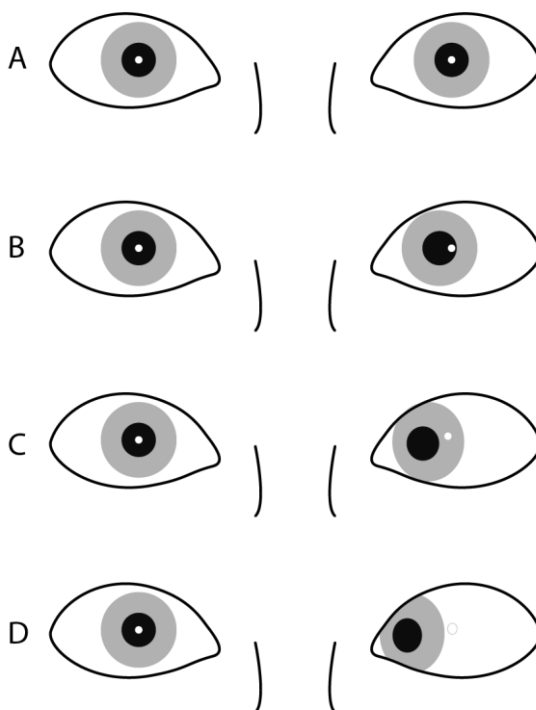
- 3 anos – AV de 20/40; ou
- 4 a 5 anos – AV de 20/30; ou
- 6 anos ou mais – AV de 20/25.

Fonte: Telessaunders-UFRGS (2017) adaptado de Alves (2013).

Figura 2 – Teste de Hishberg

Na criança, o teste auxilia a descartar o pseudoestrabismo, situação em que o epicanto (prega cutânea no canto interno dos olhos, mais proeminente no neonato em função da base nasal plana) dá uma falsa impressão de estrabismo. No pseudoestrabismo o teste de Hirschberg é normal.

O teste de Hirschberg é útil para definir a presença e a direção do desvio em pacientes com estrabismo constante. Coloca-se um foco de luz, como uma lanterna de bolso, a 30 cm do rosto do paciente e observa-se onde a luz reflete em ambas as córneas. O ponto de luz sobre as córneas deve estar posicionado simetricamente em ambos os olhos, aproximadamente no centro da pupila. Havendo estrabismo, o reflexo aparecerá deslocado medialmente no olho com exodesvio (estrabismo divergente), lateralmente no olho com esodesvio (estrabismo convergente), e inferior ou superiormente no olho com desvio vertical.



A – ausência de desvio (ortotropia).

B, C, D – Estrabismo convergente (esotropia) no olho esquerdo.

Fonte: TelessaúdeRS-UFRGS (2017).