

Universidade Federal do Rio Grande do Sul
Faculdade de Medicina
Programa de Pós-Graduação em Ciências
Pneumológicas

Dissertação de Mestrado Acadêmico

Desempenho diagnóstico da classificação proposta
pela RSNA para pneumonia por COVID-19 versus
controles pré-pandêmicos

Cauã Oliveira Rocha

Porto Alegre – RS

2023

Universidade Federal do Rio Grande do Sul
Faculdade de Medicina
Programa de Pós-Graduação em Ciências
Pneumológicas

Desempenho diagnóstico da classificação proposta
pela RSNA para pneumonia por COVID-19 versus
controles pré-pandêmicos

Cauã Oliveira Rocha

Dissertação apresentada ao Programa de Pós-
Graduação em Ciências Pneumológicas, Universidade
Federal do Rio Grande do Sul, como requisito parcial para
o título de mestre

Orientador: Tiago Severo Garcia

Porto Alegre – RS

2023

Catálogo

CIP - Catalogação na Publicação

Oliveira Rocha, Cauã

Desempenho diagnóstico da classificação proposta pela RSNA para pneumonia por COVID-19 versus controles pré-pandêmicos / Cauã Oliveira Rocha. -- 2023.

44 f.

Orientador: Tiago Severo Garcia.

Dissertação (Mestrado) -- Universidade Federal do Rio Grande do Sul, Faculdade de Medicina, Programa de Pós-Graduação em Ciências Pneumológicas, Porto Alegre, BR-RS, 2023.

1. Tomografia Computadorizada. 2. pneumonia por COVID-19. 3. classificação RSNA. 4. controles pré-pandêmicos . I. Severo Garcia, Tiago, orient. II. Título.

Agradecimentos

Agradeço a minha família pelo suporte e aos mestres, preceptores e colegas por toda a dedicação e esforço ao desenvolvermos juntos esse trabalho durante um período marcadamente dramático e desafiador para todos.

Sumário

Capa.....	1
Folha de rosto	2
Catálogo.....	3
Agradecimentos	4
Sumário	5
Lista de abreviaturas e símbolos	6
Lista de tabelas e gráficos	7
Lista de figuras.....	8
Resumo	9
Abstract	10
Introdução	11
Referencial Teórico	12
Justificativa.....	14
Objetivo	14
Referências bibliográficas	15
Artigo Original	18
Conclusões.....	36
Considerações finais.....	36
Apêndices.....	37
Anexos	38

Lista de abreviaturas e símbolos

COVID-19	Coronavirus disease 2019
SARS-CoV-2	severe acute respiratory syndrome coronavirus 2
CT	computed tomography
RSNA	Radiological Society of North America
RT-PCR	reverse transcription-polymerase chain reaction
BCP	bronchopneumonia

Lista de tabelas e gráficos

Table 1. Population baseline and clinical data	29
Table 2 Radiological Society of North America-Proposed Reporting Language (5).....	30
Table 3 CT results and inter-reader agreement (Fleiss kappa)	31
Table 4 RSNA Diagnostic Performance	32
Table 5 Predictive Values	33

Lista de figuras

Figure 1 ROC Curve	34
Figure 2 Typical CT imaging features for COVID-19	35
Figure 3 Indeterminate CT imaging features for COVID-19.....	35
Figure 4 Atypical CT imaging features for COVID-19.....	35

Resumo

Objetivo: Avaliar a acurácia diagnóstica do sistema de classificação da Radiological Society of North America (RSNA) para pneumonia por doença pelo coronavírus 2019 (COVID-19) contra imagens de tomografia computadorizada (TC) de tórax pré-pandêmicas para mitigar o risco de viés relacionável ao padrão de referência.

Materiais e Métodos: Este foi um estudo de acurácia de teste diagnóstico, retrospectivo e transversal. Tomografias de tórax, realizadas de 1º de maio a 30 de junho de 2020 e de 1º de maio a 17 de julho de 2017, foram selecionadas consecutivamente para os grupos COVID-19 (reação em cadeia da polimerase com transcrição reversa positiva [RT-PCR] síndrome respiratória aguda grave resultado do coronavírus 2) e controle (pré-pandemia), respectivamente. Quatro radiologistas torácicos experientes interpretaram cegamente cada imagem de tomografia computadorizada. A sensibilidade e a especificidade foram calculadas.

Resultados: Um total de 160 imagens de tomografia computadorizada de tórax foram incluídas: 79 no grupo COVID-19 (56 [43,5–67] anos, 41 homens) e 81 no grupo controle (62 [52–72] anos, 44 homens). Para a classificação típica, foi obtida uma especificidade estimada de 98,5% (intervalo de confiança de 95% [IC] 98,1%–98,4%). Para a classificação indeterminada como limiar diagnóstico, foram obtidas uma sensibilidade estimada de 88,3% (95% CI 84,7%–91,7%) e uma especificidade de 79,0% (95% CI 74,5%–83,4%), com uma área sob a curva de 0,865 (95% CI 0,838–0,895).

Conclusão: O sistema de classificação da RSNA mostra forte precisão diagnóstica para pneumonia por COVID-19, mesmo contra controles pré-pandêmicos. Pode ser ferramenta importante na tomada de decisão clínica, especialmente quando um padrão típico ou indeterminado é encontrado, possivelmente aconselhando a repetição do teste após um resultado inicial negativo de RT-PCR e agilizando o manejo e isolamento precoces.

Abstract

Objective: To evaluate the diagnostic accuracy of the Radiological Society of North America (RSNA) classification system for coronavirus disease 2019 (COVID-19) pneumonia against pre-pandemic chest computed tomography (CT) scan images to mitigate the risk of bias regarding the reference standard.

Materials and Methods: This was a retrospective, cross-sectional, diagnostic test accuracy study. Chest CT scans, carried out from May 1 to June 30, 2020, and from May 1 to July 17, 2017, were consecutively selected for the COVID-19 (positive reverse transcription-polymerase chain reaction [RT-PCR] severe acute respiratory syndrome coronavirus 2 result) and control (pre-pandemic) groups, respectively. Four expert thoracic radiologists blindly interpreted each CT scan image. Sensitivity and specificity were calculated.

Results: A total of 160 chest CT scan images were included: 79 in the COVID-19 group (56 [43.5–67] years old, 41 men) and 81 in the control group (62 [52–72] years old, 44 men). For the typical classification, an estimated specificity of 98.5% (95% confidence interval [CI] 98.1%–98.4%) was obtained. For the indeterminate classification as a diagnostic threshold, an estimated sensitivity of 88.3% (95% CI 84.7%–91.7%) and a specificity of 79.0% (95% CI 74.5%–83.4%), with an area under the curve of 0.865 (95% CI 0.838–0.895), were obtained.

Conclusion: The RSNA classification system shows strong diagnostic accuracy for COVID-19 pneumonia, even against pre-pandemic controls. It can be an important aid in clinical decision-making, especially when a typical or indeterminate pattern is found, possibly advising retesting following an initial negative RT-PCR result and streamlining early management and isolation.

Introdução

Em dezembro de 2019, ocorreu em Wuhan, na China, um surto de infecção respiratória pelo novo coronavírus de 2019 (COVID-19) causado pelo SARS coronavírus 2 (SARS-CoV-2) (1,2), que se alastrou após alguns meses ao mundo inteiro. Em 11 de março de 2020, a Organização Mundial da Saúde (OMS) caracterizou oficialmente a rápida disseminação global da COVID-19 como uma pandemia (3), responsável por mais de 6,6 milhões de mortes em todo o mundo e mais de 690.000 no Brasil (4).

A tomografia computadorizada (TC) de tórax tem sido empregada para auxiliar no diagnóstico e avaliação de possíveis complicações e prognóstico de pacientes com COVID-19 (5,6). Como os achados associados à pneumonia por COVID-19 podem ser encontrados em outras doenças pulmonares (7), algumas sociedades radiológicas publicaram diretrizes com critérios objetivos para melhorar a acurácia e a reprodutibilidade dos achados tomográficos de tórax, notadamente o consenso de especialistas da Radiological Society of North America (RSNA) (8), entre outros (9,10).

De acordo com metanálises publicadas (11–13), a qualidade dos artigos iniciais destinados a avaliar a acurácia da TC de tórax no diagnóstico de pneumonia causada por SARS-CoV-2 foi considerada subótima. Adesão limitada a diretrizes de publicação e alto risco de viés, especialmente em relação à seleção de pacientes e ao padrão de referência, foram relatados. Uma metanálise mais recente confirmou um alto risco de viés em relação ao teste de referência, especificamente porque o teste RT-PCR repetido não foi utilizado em todos os pacientes com resultado negativo inicial em alguns estudos (14). Preocupação em relação à acurácia diagnóstica da TC de tórax diante de possível sobreposição de gripe sazonal causada pela influenza também foi levantada (13,14).

Referencial Teórico

Fisiopatologia da pneumonia por COVID-19

A COVID-19 afeta primariamente – ainda que não exclusivamente – o sistema respiratório. Nos estágios iniciais, a pneumonia por COVID-19 acomete a periferia dos pulmões, havendo infiltrado linfocítico a nível alveolar, indicando progressão para deposição intra-alveolar de fibrina e lesão microvascular, incluindo sinais de coagulopatia. O mecanismo fundamental parece ser mediado pela interação entre as proteínas de pico do SARS-CoV-2 e o receptor ECA2, muito presente em células tipo 2 nos alvéolos e em células endoteliais. Dos indivíduos infectados, cerca de 20% desenvolvem pneumonia com características compatíveis com a definição de Síndrome do desconforto respiratório agudo (SDRA). A maioria dos pacientes admitidos em terapia intensiva, apesar de uma baixa relação PaO₂/FiO₂ (< 200 mmHg) consistente com SDRA moderada ou grave, tem volume pulmonar preservado na apresentação, com achados radiológicos incluindo opacidades pulmonares em vidro fosco bilaterais multifocais, predominantemente periféricas, e mínima consolidação. Esse contraste entre a gravidade da hipoxemia com relativa escassez de consolidação alveolar, particularmente nas fases iniciais, pode ser explicada por uma alteração primária de perfusão pulmonar, levando a uma profunda heterogeneidade de ventilação/perfusão. Posteriormente, seguem-se estágios com maior edema inflamatório e progressiva consolidação parenquimatosa (15).

Classificação proposta pela RSNA

O sistema proposto pela RSNA para relato de pneumonia por COVID-19 classificou os achados da TC de tórax em quatro categorias (negativo, atípico, indeterminado e típico; Tabela 2). Estudos têm demonstrado seu notável desempenho diagnóstico com limiares diagnósticos específicos (indeterminados e típicos), bem como uma concordância interobservador moderada a substancial, adotando principalmente o teste de reação em cadeia da polimerase de transcrição reversa (RT-PCR) SARS-CoV-2 como padrão de referência (14,16–24).

Definição dos principais achados tomográficos considerados

Vidro fosco

Opacidade pulmonar com atenuação em vidro fosco é um achado tomográfico subjetivo, baseado em avaliação qualitativa, caracterizado por aumento inespecífico do coeficiente de atenuação do parênquima pulmonar não associado a obscurecimento das margens de vasos ou brônquios subjacentes.

Representa o resultado da média de densidades de anormalidades morfológicas, pequenas demais para serem representadas individualmente, contidas no menor espaço de resolução do estudo tomográfico, portanto o diagnóstico deve ser reservado para aquisições de alta resolução.

É frequentemente associado a atividade de doença e pode corresponder a diversas anormalidades, incluindo comprometimento de espaço aéreo, espessamento intersticial e aumento de perfusão capilar, de maneira isolada ou combinada, como por exemplo alterações inflamatórias envolvendo septos e espaços alveolares, edema de diversas causas, hemorragia pulmonar, dentre outras possibilidades (25).

Crazy-paving

O termo pavimentação em mosaico (*crazy-paving*) é empregado para descrever opacidades em vidro fosco quando há sobreposição de padrão reticular – podendo representar espessamento de septos interlobulares ou do interstício intralobular, dentre outras possibilidades (25).

Consolidação

Opacidade pulmonar consolidativa é considerada como aumento inespecífico do coeficiente de atenuação do parênquima pulmonar que determina obscurecimento das margens de vasos ou brônquios subjacentes. Corresponde ao preenchimento ou obliteração do espaço aéreo alveolar por fluido, células, tecido ou outra substância.

Focos de consolidação podem estar circundados por atenuação em vidro fosco (sinal do halo), ou uma área de atenuação em vidro fosco pode estar circundada ou marginada por um halo ou crescente consolidativo (sinal do halo invertido ou sinal do atol) (25).

Justificativa

Desde abril de 2020, o Serviço de Radiologia do Hospital de Clínicas de Porto Alegre (HCPA) adotou a classificação sugerida pela RSNA no racional diagnóstico do protocolo vigente de Atendimento ao Adulto Suspeito ou Confirmado de COVID-19 da instituição. Nesse contexto e frente às limitações relatadas em publicações prévias, mostram-se importantes a avaliação do desempenho da tomografia computadorizada no nosso meio e a validação das ferramentas diagnósticas já empregadas, a fim de promover abordagens radiológicas que apresentem elevada acurácia diagnóstica.

Objetivo

Avaliar os exames tomográficos do tórax no contexto inicial da pandemia do COVID-19 em hospital universitário de referência no atendimento da COVID no Rio Grande do Sul, a fim de validar e avaliar a performance diagnóstica da classificação dos achados tomográficos proposta pela RSNA.

Referências bibliográficas

1. Zhu N, Zhang D, Wang W, Li X, Yang B, Song J, Zhao X, Huang B, Shi W, Lu R, Niu P. A novel coronavirus from patients with pneumonia in China, 2019. *New England journal of medicine*. 2020 Jan 24.; <https://doi.org/10.1056/NEJMoa2001017>.
2. Wang D, Hu B, Hu C, Zhu F, Liu X, Zhang J, Wang B, Xiang H, Cheng Z, Xiong Y, Zhao Y. Clinical characteristics of 138 hospitalized patients with 2019 novel coronavirus–infected pneumonia in Wuhan, China. *Jama*. 2020 Mar 17;323(11):1061-9.; <https://www.ncbi.nlm.nih.gov/pubmed/32031570>.
3. WHO Director-General's opening remarks at the media briefing on COVID-19 - 11 March 2020. 2020.<https://www.who.int/dg/speeches/detail/who-director-general-s-opening-remarks-at-the-media-briefing-on-covid-19---11-march-2020>.
4. Center for Systems Science and Engineering. COVID-19 Dashboard by the Center for Systems and Engineering at Johns Hopkins University [Internet]. 2021 [cited 2022 Dec 28]. Available from: <https://coronavirus.jhu.edu/map.html>
5. Rubin GD, Ryerson CJ, Haramati LB, Sverzellati N, Kanne JP, Raouf S, et al. The role of chest imaging in patient management during the covid-19 pandemic: a multinational consensus statement from the fleischner society. *Radiology*. 2020 Jul;296(1):172–80.
6. WHO Guidance Note. Use of chest imaging in COVID-19: a rapid advice guide [Internet]. World Health Organization (WHO). 2020. Geneva PP - Geneva: World Health Organization; 2020 [cited 2021 Aug 10]. p. 56. Available from: <https://www.who.int/publications/i/item/use-of-chest-imaging-in-covid-19>
7. Parekh M, Donuru A, Balasubramanya R, Kapur S. Review of the chest CT differential diagnosis of ground-glass opacities in the COVID era. Vol. 297, *Radiology*. Radiological Society of North America Inc.; 2020. p. E289–302.
8. Simpson S, Kay FU, Abbara S, Bhalla S, Chung JH, Chung M, et al. Radiological Society of North America expert consensus document on reporting chest CT findings related to COVID-19: endorsed by the Society of Thoracic Radiology, the American College of Radiology, and RSNA. *Radiol Cardiothorac Imaging* [Internet]. 2020 Apr 1;2(2):e200152. Available from: <http://pubs.rsna.org/doi/10.1148/ryct.2020200152>
9. Prokop M, Van Everdingen W, Van Rees Vellinga T, Van Ufford HQ, Stöger L, Beenen L, et al. CO-RADS: a categorical CT assessment scheme for patients suspected of having COVID-19 - definition and evaluation. *Radiology*. 2020 Aug;296(2):E97–104.
10. Johnstone A. Thoracic imaging in COVID-19 infection: guidance for the reporting radiologist [Internet]. British Society of Thoracic Imaging. 2020. [cited 2021 Feb 16]. Available from: https://www.bsti.org.uk/media/resources/files/BSTI_COVID-19_Radiology_Guidance_version_2_16.03.20.pdf

11. Suchá D, van Hamersvelt RW, van den Hoven AF, de Jong PA, Verkooijen HM. Suboptimal quality and high risk of bias in diagnostic test accuracy studies at chest radiography and CT in the acute setting of the COVID-19 pandemic: a systematic review. *Radiol Cardiothorac Imaging*. 2020 Aug;2(4):e200342.
12. Adams HJA, Kwee TC, Yakar D, Hope MD, Kwee RM. Systematic review and meta-analysis on the value of chest CT in the diagnosis of coronavirus disease (COVID-19): *Sol Scientiae, Illustra Nos. Am J Roentgenol*. 2020 Dec;215(6):1342–50.
13. Mair MD, Hussain M, Siddiqui S, Das S, Baker A, Conboy P, et al. A systematic review and meta-analysis comparing the diagnostic accuracy of initial RT-PCR and CT scan in suspected COVID-19 patients. *Br J Radiol*. 2021 Jan;20201039.
14. Kwee RM, Adams HJA, Kwee TC. Diagnostic performance of CO-RADS and the RSNA classification system in evaluating COVID-19 at chest CT: a meta-analysis. *Radiol Cardiothorac Imaging*. 2021;3(1):e200510.
15. Camporota L, Cronin JN, Busana M, Gattinoni L, Formenti F. Pathophysiology of coronavirus-19 disease acute lung injury. *Current opinion in critical care*. 2022 Feb;28(1):9.
16. Byrne D, Neill SBO, Müller NL, Müller CIS, Walsh JP, Jalal S, et al. RSNA expert consensus statement on reporting chest CT findings related to COVID-19: interobserver agreement between chest radiologists. *Can Assoc Radiol J*. 2021 Feb;72(1):159–66.
17. Hadied MO, Patel PY, Cormier P, Poyiadji N, Salman M, Klochko C, et al. Interobserver and intraobserver variability in the CT assessment of COVID-19 based on RSNA consensus classification categories. *Acad Radiol*. 2020 Nov;27(11):1499–506.
18. O' Neill SB, Byrne D, Müller NL, Jalal S, Parker W, Nicolaou S, et al. Radiological Society of North America (RSNA) expert consensus statement related to chest CT findings in COVID-19 versus CO-RADS: comparison of reporting system performance among chest radiologists and end-user preference. *Can Assoc Radiol J*. 2020 Nov;084653712096891.
19. Inui S, Kurokawa R, Nakai Y, Watanabe Y, Kurokawa M, Sakurai K, et al. Comparison of chest CT grading systems in COVID-19 pneumonia. *Radiol Cardiothorac Imaging*. 2020 Dec;2(6):e200492.
20. Som A, Lang M, Yeung T, Carey D, Garrana S, Mendoza DP, et al. Implementation of the Radiological Society of North America expert consensus guidelines on reporting chest CT findings related to COVID-19: a multireader performance study. *Radiol Cardiothorac Imaging*. 2020 Oct;2(5):e200276.
21. Grando RD, Brentano VB, Zanardo AP, Hertz FT, Júnior LCA, Prietto dos Santos JF, et al. Clinical usefulness of tomographic standards for COVID-19 pneumonia diagnosis: experience from a Brazilian reference center. *Brazilian J Infect Dis*. 2020;24(6):524–33.
22. Ciccarese F, Coppola F, Spinelli D, Galletta GL, Lucidi V, Paccapelo A, et al. Diagnostic accuracy of North America Expert Consensus Statement on reporting CT findings in patients

- suspected of having COVID-19 infection: an italian single-center experience. *Radiol Cardiothorac Imaging*. 2020 Aug;2(4):e200312.
23. de Jaegere TMH, Krdzalic J, Fasen BACM, Kwee RM. Radiological Society of North America chest CT classification system for reporting COVID-19 pneumonia: interobserver variability and correlation with reverse-transcription polymerase chain reaction. *Radiol Cardiothorac Imaging*. 2020 Jun;2(3):e200213.
24. Barbosa PNVP, Bitencourt AGV, de Miranda GD, Almeida MEA, Chojniak R. Chest CT accuracy in the diagnosis of SARS-CoV-2 infection: initial experience in a cancer center. *Radiol Bras*. 2020 Jul;53(4):211–5.
25. Webb WR, Muller NL, Naidich DP. *High-resolution CT of the lung*. Lippincott Williams & Wilkins; 2014 Jul 11.

Artigo Original

Performance diagnóstica da classificação proposta pela RSNA para pneumonia por COVID-19 *versus* controles pré-pandêmicos

Diagnostic performance of the RSNA-proposed classification for COVID-19 pneumonia *versus* pre-pandemic controls

Cauã O. Rocha (Rocha, CO)^{a,b}, Tássia A.D. Prioste (Prioste, TAD)^a, Carlo S. Faccin (Faccin, CS)^a, Luciano Folador (Folador, L)^a, Mateus S. Tonetto (Tonetto, MS)^{a,b}, Pedro G. Knijnik (Knijnik, PG)^c, Natalia B. Mainardi (Mainardi, NB)^c, Rogério B. Borges (Borges, RB)^d, Tiago S. Garcia (Garcia, TS)^{a,b}

^a Serviço de Radiologia, Hospital de Clínicas de Porto Alegre (HCPA), RS, Brasil

^b Programa de Pós-graduação em Ciência Pneumológicas, Universidade Federal do Rio Grande do Sul, RS, Brasil

^c Faculdade de Medicina, Universidade Federal do Rio Grande do Sul, RS, Brasil

^d Unidade de Bioestatística, Grupo de Pesquisa e Pós-graduação (GPPG), Hospital de Clínicas de Porto Alegre, RS, Brasil

Autor correspondente: Cauã O. Rocha (Rocha, CO)

E-mail: caua.rocha@gmail.com

Brazilian Journal of Infectious Diseases - 2022;26(1):101665

ISSN: 1413-8670

<https://doi.org/10.1016/j.bjid.2021.101665>

Resumo

Objetivo: Avaliar a acurácia diagnóstica do sistema de classificação da Radiological Society of North America (RSNA) para pneumonia por doença pelo coronavírus 2019 (COVID-19) contra imagens de tomografia computadorizada (TC) de tórax pré-pandêmicas para mitigar o risco de viés relacionável ao padrão de referência.

Materiais e Métodos: Este foi um estudo de acurácia de teste diagnóstico, retrospectivo e transversal. Tomografias de tórax, realizadas de 1º de maio a 30 de junho de 2020 e de 1º de maio a 17 de julho de 2017, foram selecionadas consecutivamente para os grupos COVID-19 (reação em cadeia da polimerase com transcrição reversa positiva [RT-PCR] síndrome respiratória aguda grave resultado do coronavírus 2) e controle (pré-pandemia), respectivamente. Quatro radiologistas torácicos experientes interpretaram cegamente cada imagem de tomografia computadorizada. A sensibilidade e a especificidade foram calculadas.

Resultados: Um total de 160 imagens de tomografia computadorizada de tórax foram incluídas: 79 no grupo COVID-19 (56 [43,5–67] anos, 41 homens) e 81 no grupo controle (62 [52–72] anos, 44 homens). Para a classificação típica, foi obtida uma especificidade estimada de 98,5% (intervalo de confiança de 95% [IC] 98,1%–98,4%). Para a classificação indeterminada como limiar diagnóstico, foram obtidas uma sensibilidade estimada de 88,3% (95% CI 84,7%–91,7%) e uma especificidade de 79,0% (95% CI 74,5%–83,4%), com uma área sob a curva de 0,865 (95% CI 0,838–0,895).

Conclusão: O sistema de classificação da RSNA mostra forte precisão diagnóstica para pneumonia por COVID-19, mesmo contra controles pré-pandêmicos. Pode ser ferramenta importante na tomada de decisão clínica, especialmente quando um padrão típico ou indeterminado é encontrado, possivelmente aconselhando a repetição do teste após um resultado inicial negativo de RT-PCR e agilizando o manejo e isolamento precoces.

Palavras-chave: TC de tórax, pneumonia por COVID-19, classificação RSNA, controles pré-pandêmicos

Abstract

Objective: To evaluate the diagnostic accuracy of the Radiological Society of North America (RSNA) classification system for coronavirus disease 2019 (COVID-19) pneumonia against pre-pandemic chest computed tomography (CT) scan images to mitigate the risk of bias regarding the reference standard.

Materials and Methods: This was a retrospective, cross-sectional, diagnostic test accuracy study. Chest CT scans, carried out from May 1 to June 30, 2020, and from May 1 to July 17, 2017, were consecutively selected for the COVID-19 (positive reverse transcription-polymerase chain reaction [RT-PCR] severe acute respiratory syndrome coronavirus 2 result) and control (pre-pandemic) groups, respectively. Four expert thoracic radiologists blindly interpreted each CT scan image. Sensitivity and specificity were calculated.

Results: A total of 160 chest CT scan images were included: 79 in the COVID-19 group (56 [43.5–67] years old, 41 men) and 81 in the control group (62 [52–72] years old, 44 men). For the typical classification, an estimated specificity of 98.5% (95% confidence interval [CI] 98.1%–98.4%) was obtained. For the indeterminate classification as a diagnostic threshold, an estimated sensitivity of 88.3% (95% CI 84.7%–91.7%) and a specificity of 79.0% (95% CI 74.5%–83.4%), with an area under the curve of 0.865 (95% CI 0.838–0.895), were obtained.

Conclusion: The RSNA classification system shows strong diagnostic accuracy for COVID-19 pneumonia, even against pre-pandemic controls. It can be an important aid in clinical decision-making, especially when a typical or indeterminate pattern is found, possibly advising retesting following an initial negative RT-PCR result and streamlining early management and isolation.

Keywords: Chest CT, COVID-19 pneumonia, RSNA classification, Pre-pandemic controls

Introduction

Coronavirus disease 2019 (COVID-19), caused by the severe acute respiratory syndrome coronavirus 2 (SARS-CoV-2), has spread globally, becoming an ongoing pandemic responsible for more than 4 million deaths worldwide and more than 550 000 casualties in Brazil, the second most affected country in the world to date (1). Consequently, computed tomography (CT) of the chest has been employed to assist in the diagnosis and assessment of potential complications and prognosis of patients with COVID-19 (2,3). Since findings associated with COVID-19 pneumonia can be found in other lung diseases (4), some radiological societies have published guidelines with objective criteria to improve the accuracy and reproducibility of chest CT findings, notably the Radiological Society of North America (RSNA) expert consensus (5), among others (6,7).

The RSNA classification system for reporting COVID-19 pneumonia classified chest CT findings into four categories (negative, atypical, indeterminate, and typical; Table 2). Studies have shown its noteworthy diagnostic performance with specific diagnostic thresholds (indeterminate and typical), as well as a moderate-to-substantial inter-reader agreement, mostly adopting the SARS-CoV-2 reverse transcription-polymerase chain reaction (RT-PCR) test as the reference standard (8–17).

According to published meta-analyses (18–20), the quality of early articles designed to assess the accuracy of chest CT in the diagnosis of pneumonia caused by SARS-CoV-2 was considered suboptimal. Limited adherence to reporting guidelines and a high risk of bias, especially regarding patient selection and the reference standard, have been reported. A more recent meta-analysis confirmed a high risk of bias regarding the reference test, specifically because repeated RT-PCR testing was not used in all patients with an initial negative result in some studies (17). Concern over chest CT diagnostic accuracy during overlapping seasonal flu caused by influenza has also been raised (17,20).

To address these concerns, a single-center, retrospective, cross-sectional, diagnostic test accuracy study was conducted to evaluate the RSNA classification system for reporting COVID-19 pneumonia (5) using chest CT images of patients with RT-PCR-confirmed SARS-CoV-2 infection and pre-pandemic samples, true negatives for COVID-19, as controls. The RSNA classification may be an important aid in clinical decision-making, encouraging retesting following an initial negative RT-PCR result and streamlining early management and isolation.

Material and Methods

This single-center, retrospective, cross-sectional study was approved by the local institutional review board. Informed consent was waived because no risk was presented to the participants. All relevant clinical information was obtained from our hospital's electronic medical records system.

Participant selection

COVID-19 group

From May 1 to June 30, 2020, chest CT scan images of inpatients, from both wards and emergency departments, that had confirmed COVID-19 by at least one positive RT-PCR result within 7 days from the CT scan date were consecutively selected. This selection period was chosen to match the initial regional rising incidence period of COVID-19 (21) as well as the historic regional peak incidence periods of influenza pneumonia and acute respiratory distress syndrome (22).

Control group

From May 1 to July 17, 2017, chest CT scan images of inpatients, as requested by emergency department physicians, that had at least one of the following text descriptors were consecutively selected:

1. Clinical information: pneumonia, infection, respiratory, dyspnea, cough, fever, acute, flu, viral, hypoxemia, tachypnea, shortness of breath, bronchopneumonia (BCP), "BCP," desaturation, viral
2. Radiological report: pneumonia, inflammatory, infectious, ground glass, viral

Exclusion criteria

The following exclusion criteria were applied to the COVID-19 group only:

1. RT-PCR results were indeterminate or unavailable (e.g., external analysis).

The following exclusion criteria were applied to both groups:

1. Patient <18 years old
2. Technically limited/low-quality images (e.g., severe respiratory motion artifacts)

Index test and reference standard

Chest CT scans were routinely requested at the discretion of the attending physician considering the institutional protocol, pneumonia severity criteria, laboratory tests, and comorbidities.

RT-PCR-positive results were considered as the reference standard for COVID-19 diagnosis. It was a two-site test, oropharyngeal and nasopharyngeal swab, with analysis performed by the institution's own laboratory.

The control group selection period, approximately 2 years prior to the emergence of COVID-19, was considered the reference standard for the absence of the disease. Search and selection were performed using a business intelligence software in our Radiology Information System/Picture Archiving and Communication System (RIS/PACS) database.

CT acquisition technique

Images were obtained using an eight-row multidetector CT (MDCT) scanner (BrightSpeed Edge, GE Medical Systems, USA), a 16-row MDCT scanner (Brilliance 16, Philips Healthcare, the Netherlands), or a 64-row MDCT scanner (Aquilion 64, Toshiba Medical Systems, Japan), with patients in the supine position and at full inspiration. All scans were volumetric acquisitions (slice thickness: 1.0–2.0 mm) and were reconstructed with a high-spatial-frequency algorithm. Images were stored and analyzed using PACS (IMPAX 6.6.1.3525, Agfa HealthCare, Belgium). When used, iodinated nonionic intravenous contrast medium was injected into a peripheral vein at a dose of 1–2 mL/kg of body weight.

CT image reading and classification

Chest CT scan findings were anonymized for patient identification/information and scanning date and then codified and randomly sorted in a predefined sequence by our PACS operated by the authors who did not participate in the interpretation. For convenience, only the axial series (lung window) of each scan was used.

The readers were four thoracic radiologists (reader 1 [CSF], 15 years of experience; reader 2 [LF], 8 years of experience; reader 3 [TSG], 20 years of experience; and reader 4 [MST], 10 years of experience) who were blinded to each other and to patient identification, clinical/laboratory information, previous imaging tests, RT-PCR results, and scanning date.

All chest CT scans were consecutively interpreted once and individually by all four reviewers in a predefined sequence. Radiological findings were classified according to the four categories proposed by the RSNA consensus (Table 2) (5). No final consensus or agreement between readers was sought.

Sample size

The sample size was calculated to estimate the sensitivity and specificity of the classification proposed by the RSNA to diagnose SARS-CoV-2 pneumonia using the formulas described by Buderer (1996) (23). For a 95% confidence interval (CI), a desired precision of 10%, and a sensitivity and specificity of 75%, a sample size of 145 participants was reached. The final sample size was 162 participants, with 10% added for possible losses.

Statistical analysis

Qualitative variables were expressed as absolute and relative frequencies (n [%]), and quantitative variables as median and first and third quartiles (median [Q₁–Q₃]). The distribution of quantitative variables was assessed by graphical analysis of the histogram and the quartile–quartile plot.

Associations between qualitative variables were assessed using the Pearson χ^2 test of independence with Yates' continuity correction. Fleiss kappa (24) was used to evaluate inter-reader classification agreement among the four readers.

A generalized linear mixed-effects model with binomial distribution was used to estimate the predicted probability of positivity for COVID-19. The estimated probabilities were then used to calculate a receiver operating characteristic (ROC) curve, which computed the area under the curve, sensitivity, and specificity. The area under the ROC curve was calculated using the Wilcoxon nonparametric approach by comparing the predicted probabilities of all discordant pairs of observations (25). Empirical bootstrap (with 10 000 replications) was used to evaluate the 95% CIs. Analyses were performed using the R software, version 4.0.3 (26).

Results

Participant selection and clinical baseline

COVID-19 group

Within the chosen period, 82 chest CT scan images met the COVID-19 group inclusion criteria, with 79 remaining after exclusion—three for technical limitations.

Control group

For the control group, 83 CT scan images met the inclusion criteria, with 81 remaining after exclusion—one patient being underage at the time of scanning and one for technical limitations.

Clinical baseline

The male sex relative frequency and median patient age were 51.9% and 56 (43.5–67) years in the COVID-19 group and 54.3% and 62 (52–72) years in the control group, with $p = 0.8819$ and 0.0693 , respectively. In the COVID-19 group, the median time between RT-PCR sample collection and chest CT scan was 1 day (0–2 days), whereas the median time between symptom onset and chest CT scan was 8 days (5–16 days). Population baseline and clinical data are summarized in Table 1.

CT image reading and classification

The results of the CT scan classification for each reader are shown in Table 3.

Statistical analysis

Diagnostic performance

Diagnostic accuracy was evaluated according to different possible positivity criteria (Table 4):

1. Typical classification (Figure 2) as a positive test for COVID-19 pneumonia, with an estimated sensitivity of 52.2% (95% CI 47.9%–52.4%), a specificity of 98.5% (95% CI 98.1%–98.4%), an area under the curve of 0.781 (95% CI 0.731–0.785), a positive predictive value (PPV) of 97.3% (95% CI 94.2%–99.4%), and a negative predictive value (NPV) of 67.9% (95% CI 63.1%–72.0%).
2. Indeterminate classification (Figure 3) as a positive test for COVID-19 pneumonia, with an estimated sensitivity of 36.1% (95% CI 35.8%–38.9%), a

specificity of 80.5% (95% CI 79.2%–80.7%), an area under the curve of 0.583 (95% CI 0.579–0.598), a PPV of 64.1% (95% CI 56.1%–71.2%), and an NPV of 56.2% (95% CI 51.6%–60.7%).

3. Typical or indeterminate classification as a positive test for COVID-19 pneumonia, with an estimated sensitivity of 88.3% (95% CI 84.7%–91.7%), a specificity of 79.0% (95% CI 74.5%–83.4%), an area under the curve of 0.865 (95% CI 0.838–0.895), a PPV of 80.5% (95% CI 76.4%–85.0%), and an NPV of 87.4% (95% CI 83.4%–91.2%).

The ROC curve is shown in Figure 1.

Atypical (Figure 4) and negative classifications were evaluated as criteria for an alternative diagnosis, returning specificities of 93.4% (95% CI 90.2%–96.0%) and 94.8% (95% CI 71.7%–97.2%), respectively.

Predictive values computed for each scenario are shown in Table 5.

Inter-reader agreement

Inter-reader overall agreement analysis, including all four categories, demonstrated a moderate Fleiss κ -value of 0.527 (95% CI 0.490–0.564). Agreement was highest for the typical classification, with a substantial Fleiss κ -value of 0.648 (95% CI 0.584–0.711), and lowest for the indeterminate classification, with a fair Fleiss κ -value of 0.383 (95% CI 0.320–0.446) (Table 3).

Discussion

The RSNA-proposed chest CT imaging classification can provide excellent diagnostic accuracy for COVID-19 pneumonia, with high specificity and sensitivity, depending on the chosen diagnostic threshold. The classification also showed a noteworthy inter-reader agreement when tested against pre-pandemic controls affected by diverse respiratory diseases and treated at the emergency department, specifically during the regional peak incidence periods of influenza pneumonia and acute respiratory distress syndrome.

Our findings suggest that the typical pattern is highly associated with COVID-19 pneumonia, even when compared to pre-pandemic controls. Moreover, an atypical or negative pattern suggests an alternative diagnosis, but should be interpreted with caution, as it does not exclude the COVID-19 diagnosis, nor the possibility of COVID-19 pneumonia. In addition, different possible diagnostic thresholds for COVID-19 pneumonia were explored, attaining one of high specificity and another of high sensitivity, with typical pattern only and typical plus indeterminate patterns combined, respectively.

Using pre-pandemic controls, that is, true negatives, results that agree with the current body of evidence showing, as already mentioned, a good correlation between the RSNA classification and the RT-PCR results, as well as a consistent inter-reader agreement, were achieved. Moreover, two possible diagnostic thresholds that could be interpreted and used according to specific clinical context needs were analyzed.

We ascertained the role of RSNA-proposed CT patterns for COVID-19 pneumonia diagnosis, especially the strong association between the typical pattern and COVID-19 pneumonia and between the atypical pattern and an alternative diagnosis. Moreover, we propose that the two possible diagnostic thresholds may aid in clinical decision-making considering their advantages in specific contexts, primarily combined with the reference test, but also particularly helpful when the reference test is scarcely or not readily available. The typical pattern was highly specific and thus strongly suggests a COVID-19 pneumonia diagnosis against a differential diagnosis that could demand a different management. Both typical and indeterminate patterns for a positive test were highly sensitive, thus considering retesting following an initial negative RT-PCR result as well as to streamline early management and isolation until a definitive diagnosis can be made.

Our study has limitations, including the usual profile of the hospitalized patient population at our institution, whose normally high prevalence of admissions due to chronic conditions (e.g., heart failure, cancer) may be related to the statistically significant difference in the presence of pneumonia/respiratory signs and symptoms between the two groups. Another possible reason is the undervaluation of said symptoms in the pre-pandemic context, especially when of mild or vague nature, or even when linked with chronic conditions. Nevertheless, differential diagnosis is not restricted to infections of obvious presentation or of infectious etiology (4), which in our opinion justifies the inclusion of patients without explicitly reported signs/symptoms. We also recognize that there is concern that the control patients and settings do not ideally match the review question, but we understand that it is an unavoidable issue given the case-control selection nature of the study. The limit of 7 days between RT-PCR sampling and CT scanning for the COVID-19 group may also be of concern, but it was necessary as CT scans were reserved for selected cases and often not immediately ordered in agreement with the institutional protocol and the principle of justification in a broad perspective, as RT-PCR testing was readily available and rapidly processed in-house. Finally, a fair Fleiss κ -value was found for the indeterminate classification, possibly related to the intrinsic unspecificity of its imaging findings, magnified by the use of four readers; however, further analysis is necessary for clarification.

In conclusion, when tested against pre-pandemic controls, the RSNA classification system for reporting COVID-19 pneumonia showed prominent diagnostic performance, in agreement with the current literature, with potentially high specificity and sensitivity provided by its different diagnostic thresholds. Thus, we believe it can be an important aid in clinical decision-making, especially when a typical or indeterminate pattern is found, considering retesting following an initial negative RT-PCR and streamlining early management and isolation.

References

1. Center for Systems Science and Engineering. COVID-19 Dashboard by the Center for Systems and Engineering at Johns Hopkins University [Internet]. 2021 [cited 2022 Dec 28]. Available from: <https://coronavirus.jhu.edu/map.html>
2. Rubin GD, Ryerson CJ, Haramati LB, Sverzellati N, Kanne JP, Raouf S, et al. The role of chest imaging in patient management during the covid-19 pandemic: a multinational consensus statement from the fleischner society. *Radiology*. 2020 Jul;296(1):172–80.
3. WHO Guidance Note. Use of chest imaging in COVID-19: a rapid advice guide [Internet]. World Health Organization (WHO). 2020. Geneva PP - Geneva: World Health Organization; 2020 [cited 2021 Aug 10]. p. 56. Available from: <https://www.who.int/publications/i/item/use-of-chest-imaging-in-covid-19>
4. Parekh M, Donuru A, Balasubramanya R, Kapur S. Review of the chest CT differential diagnosis of ground-glass opacities in the COVID era. Vol. 297, *Radiology*. Radiological Society of North America Inc.; 2020. p. E289–302.
5. Simpson S, Kay FU, Abbara S, Bhalla S, Chung JH, Chung M, et al. Radiological Society of North America expert consensus document on reporting chest CT findings related to COVID-19: endorsed by the Society of Thoracic Radiology, the American College of Radiology, and RSNA. *Radiol Cardiothorac Imaging* [Internet]. 2020 Apr 1;2(2):e200152. Available from: <http://pubs.rsna.org/doi/10.1148/ryct.2020200152>
6. Prokop M, Van Everdingen W, Van Rees Vellinga T, Van Ufford HQ, Stöger L, Beenen L, et al. CO-RADS: a categorical CT assessment scheme for patients suspected of having COVID-19 - definition and evaluation. *Radiology*. 2020 Aug;296(2):E97–104.
7. Johnstone A. Thoracic imaging in COVID-19 infection: guidance for the reporting radiologist [Internet]. British Society of Thoracic Imaging. 2020. [cited 2021 Feb 16]. Available from: https://www.bsti.org.uk/media/resources/files/BSTI_COVID-19_Radiology_Guidance_version_2_16.03.20.pdf
8. Byrne D, Neill SBO, Müller NL, Müller CIS, Walsh JP, Jalal S, et al. RSNA expert consensus statement on reporting chest CT findings related to COVID-19: interobserver agreement between chest radiologists. *Can Assoc Radiol J*. 2021 Feb;72(1):159–66.
9. Hadied MO, Patel PY, Cormier P, Poyiadji N, Salman M, Klochko C, et al. Interobserver and intraobserver variability in the CT assessment of COVID-19 based on RSNA consensus classification categories. *Acad Radiol*. 2020 Nov;27(11):1499–506.
10. O' Neill SB, Byrne D, Müller NL, Jalal S, Parker W, Nicolaou S, et al. Radiological Society of North America (RSNA) expert consensus statement related to chest CT findings in COVID-19 versus CO-RADS: comparison of reporting system performance among chest radiologists and end-user preference. *Can Assoc Radiol J*. 2020 Nov;084653712096891.
11. Inui S, Kurokawa R, Nakai Y, Watanabe Y, Kurokawa M, Sakurai K, et al. Comparison of chest CT grading systems in COVID-19 pneumonia. *Radiol Cardiothorac Imaging*. 2020 Dec;2(6):e200492.
12. Som A, Lang M, Yeung T, Carey D, Garrana S, Mendoza DP, et al. Implementation of the Radiological Society of North America expert consensus guidelines on reporting chest CT findings related to COVID-19: a multireader performance study. *Radiol Cardiothorac Imaging*. 2020 Oct;2(5):e200276.
13. Grando RD, Brentano VB, Zanardo AP, Hertz FT, Júnior LCA, Prietto dos Santos JF, et al. Clinical usefulness of tomographic standards for COVID-19 pneumonia diagnosis: experience from a Brazilian reference center. *Brazilian J Infect Dis*. 2020;24(6):524–33.
14. Ciccamese F, Coppola F, Spinelli D, Galletta GL, Lucidi V, Paccapelo A, et al. Diagnostic accuracy of North America Expert Consensus Statement on reporting CT findings in patients suspected of having COVID-19 infection: an italian single-center experience. *Radiol Cardiothorac Imaging*. 2020 Aug;2(4):e200312.
15. de Jaegere TMH, Krdzalic J, Fasen BACM, Kwee RM. Radiological Society of North

- America chest CT classification system for reporting COVID-19 pneumonia: interobserver variability and correlation with reverse-transcription polymerase chain reaction. *Radiol Cardiothorac Imaging*. 2020 Jun;2(3):e200213.
16. Barbosa PNVP, Bitencourt AGV, de Miranda GD, Almeida MEA, Chojniak R. Chest CT accuracy in the diagnosis of SARS-CoV-2 infection: initial experience in a cancer center. *Radiol Bras*. 2020 Jul;53(4):211–5.
 17. Kwee RM, Adams HJA, Kwee TC. Diagnostic performance of CO-RADS and the RSNA classification system in evaluating COVID-19 at chest CT: a meta-analysis. *Radiol Cardiothorac Imaging*. 2021;3(1):e200510.
 18. Suchá D, van Hamersvelt RW, van den Hoven AF, de Jong PA, Verkooijen HM. Suboptimal quality and high risk of bias in diagnostic test accuracy studies at chest radiography and CT in the acute setting of the COVID-19 pandemic: a systematic review. *Radiol Cardiothorac Imaging*. 2020 Aug;2(4):e200342.
 19. Adams HJA, Kwee TC, Yakar D, Hope MD, Kwee RM. Systematic review and meta-analysis on the value of chest CT in the diagnosis of coronavirus disease (COVID-19): *Sol Scientiae, Illustra Nos. Am J Roentgenol*. 2020 Dec;215(6):1342–50.
 20. Mair MD, Hussain M, Siddiqui S, Das S, Baker A, Conboy P, et al. A systematic review and meta-analysis comparing the diagnostic accuracy of initial RT-PCR and CT scan in suspected COVID-19 patients. *Br J Radiol*. 2021 Jan;20201039.
 21. Secretaria Estadual da Saúde. SES/RS - Coronavirus [Internet]. Governo do Estado do Rio Grande do Sul, Brazil. 2021 [cited 2021 Nov 18]. Available from: <https://ti.saude.rs.gov.br/covid19/>
 22. Secretaria Estadual da Saúde. Informe epidemiológico da vigilância de influenza – 2018 [Internet]. Governo do Estado do Rio Grande do Sul, Brazil. Porto Alegre, Brazil; 2018 [cited 2021 Nov 18]. Available from: <https://saude.rs.gov.br/upload/arquivos/201912/27150713-boletim-influenza-2018-06-09-1.pdf>
 23. Fenn Buderer NM. Statistical methodology: I. Incorporating the prevalence of disease into the sample size calculation for sensitivity and specificity. *Acad Emerg Med*. 1996;3(9):895–900.
 24. Fleiss JL. Measuring nominal scale agreement among many raters. *Psychol Bull*. 1971 Nov;76(5):378–82.
 25. Liu H, Wu T. Estimating the area under a receiver operating characteristic (ROC) curve for repeated measures design. *J Stat Softw*. 2003 Jul;8(1):1–18.
 26. Core Development Team R. A Language and Environment for Statistical Computing. *R Found Stat Comput* [Internet]. 2020;2:<https://www.R-project.org>. Available from: <http://www.r-project.org>

Tables

Table 1. Population baseline and clinical data

Baseline	All (n = 160)	COVID-19 (n = 79)	Control (n = 81)
Age in years	59 (44-70)	56 (43.5-67)	62 (52-72)
Male sex	85 (53.1)	41 (51.9)	44 (54.3)
Respiratory/pneumonia signs and symptoms ^a	130 (81.2)	72 (91.1)	58 (71.6)
Comorbidities ^b			
Cancer	48 (29.6)	4 (4.9)	44 (54.3)
Primary Lung Cancer	9 (5.6)	0	9 (11.1)
Chronic lung diseases	33 (20.6)	12 (15.2)	21 (25.9)
Smoking	68 (42.5)	22 (27.8)	46 (56.8)
Obesity (BMI ≥ 30)	26 (16.2)	19 (24.1)	7 (8.6)
Hypertension	76 (47.5)	41 (51.9)	35 (43.2)
Coronary artery disease	10 (6.2)	5 (6.3)	5 (6.2)
Congestive heart failure	13 (8.1)	4 (5.1)	9 (11.1)
Diabetes	34 (21.2)	21 (26.6)	13 (16.0)
Hematologic diseases	16 (10.0)	3 (3.8)	13 (16.0)
Immunocompromised	17 (10.6)	7 (8.9)	10 (12.3)

^a Respiratory/pneumonia signs and symptoms = cough, fever, chest pain, dyspnea, tachypnea, hypoxemia, sputum.

^b Comorbidities = cancer, chronic lung diseases, smoking, obesity (body mass index, BMI > 30), hypertension, coronary artery disease, congestive heart failure, diabetes, hematologic diseases, immunosuppression.

Table 2 Radiological Society of North America-Proposed Reporting Language (5)

CT category	Imaging findings
Typical	<p>Peripheral, bilateral GGO^a with or without consolidation or visible intralobular lines (“crazy-paving”)</p> <p>Multifocal GGO of rounded morphology with or without consolidation or visible intralobular lines (“crazy-paving”)</p> <p>Reverse halo sign or other findings of organizing pneumonia (seen later in the disease)</p>
Indeterminate	<p>Absence of typical features and presence of:</p> <p>Multifocal, diffuse, perihilar, or unilateral GGO with or without consolidation, lacking a specific distribution and being nonrounded or nonperipheral.</p> <p>Few, very small GGO with a nonrounded and nonperipheral distribution</p>
Atypical	<p>Absence of typical or indeterminate features and presence of:</p> <p>Isolated lobar or segmental consolidation without GGO</p> <p>Discrete small nodules (centrilobular; “tree in-bud”)</p> <p>Lung cavitation</p> <p>Smooth interlobular septal thickening with pleural effusion</p>
Negative	No features to suggest pneumonia.

^a GGO = ground-glass opacity.

Table 3 CT results and inter-reader agreement (Fleiss kappa)

CT results	All (n=160)	COVID-19 (n=79)	Control (n=81)	Fleiss kappa [95% CI]
All categories				0.527 [0.490-0.564]
Typical				0.648 [0.584-0.711]
Reader 1	39	39 (49.4)	0 (0.0)	
Reader 2	33	31 (39.2)	2 (2.5)	
Reader 3	56	54 (68.4)	2 (2.5)	
Reader 4	42	41 (51.9)	1 (1.2)	
Indeterminate				0.383 [0.320-0.446]
Reader 1	61	35 (44.3)	26 (32.1)	
Reader 2	33	29 (36.7)	4 (4.9)	
Reader 3	34	19 (24.1)	15 (18.5)	
Reader 4	49	31 (39.2)	18 (22.2)	
Atypical				0.565 [0.502-0.629]
Reader 1	50	3 (3.8)	47 (58.0)	
Reader 2	54	11 (13.9)	43 (53.1)	
Reader 3	50	5 (6.3)	45 (55.6)	
Reader 4	32	2 (2.5)	30 (37.0)	
Negative				0.510 [0.447-0.573]
Reader 1	10	2 (2.5)	8 (9.9)	
Reader 2	40	8 (10.1)	32 (39.5)	
Reader 3	20	1 (1.3)	19 (23.5)	
Reader 4	37	5 (6.3)	32 (39.5)	

Notes: Qualitative variables are expressed as absolute and relative frequencies (n [%]). Percentages (%) shown are relative to the number of the respective category assigned within each group (i.e., COVID-19 and control) by each reader. The reported Fleiss kappa values are for all readers when all categories are considered simultaneously, as well as for each category individually.

Table 4 RSNA Diagnostic Performance

For COVID-19 pneumonia			
	AUC	Sensitivity (%)	Specificity (%)
Criteria	[95% CI]	[95% CI]	[95% CI]
Typical	0.781 [0.731-0.785]	52.2 [47.9-52.4]	98.5 [98.1-98.4]
Indeterminate	0.583 [0.579-0.598]	36.1 [35.8-38.9]	80.5 [79.2-80.7]
Typical or Indeterminate	0.865 [0.838-0.895]	88.3 [84.7-91.7]	79.0 [74.5-83.4]
For an Alternative Diagnosis			
	AUC	Sensitivity (%)	Specificity (%)
Criteria	[95% CI]	[95% CI]	[95% CI]
Atypical	0.742 [0.700-0.778]	50.8 [44.8-56.4]	93.4 [90.2-96.0]
Negative	0.646 [0.598-0.688]	28.4 [23.6-53.8]	94.8 [71.7-97.2]
Atypical or Negative	0.865 [0.838-0.895]	79.0 [74.5-83.4]	88.3 [84.7-91.7]

AUC = area under the curve; COVID-19 = coronavirus disease 2019.

Table 5 Predictive Values

**For COVID-19
Pneumonia**

Criteria	PPV (%) [95% CI]	NPV (%) [95% CI]
Typical	97.3 [94.2-99.4]	67.9 [63.1-72.0]
Indeterminate	64.1 [56.1-71.2]	56.2 [51.6-60.7]
Typical or Indeterminate	80.5 [76.4-85.0]	87.4 [83.4-91.2]

**For an Alternative
Diagnosis**

Criteria	PPV (%) [95% CI]	NPV (%) [95% CI]
Atypical	88.7 [83.7-92.9]	65 [60.6-69.5]
Negative	84.7 [66.7-91.4]	56.6 [53.0-60.9]
Atypical or Negative	87.4 [83.4- 91.2]	80.5 [76.4- 85.0]

Note: Table shows the predictive values of different diagnostic criteria of the RSNA Classification for COVID-19 pneumonia and for an alternative diagnosis.

Figures

Figure 1 ROC Curve

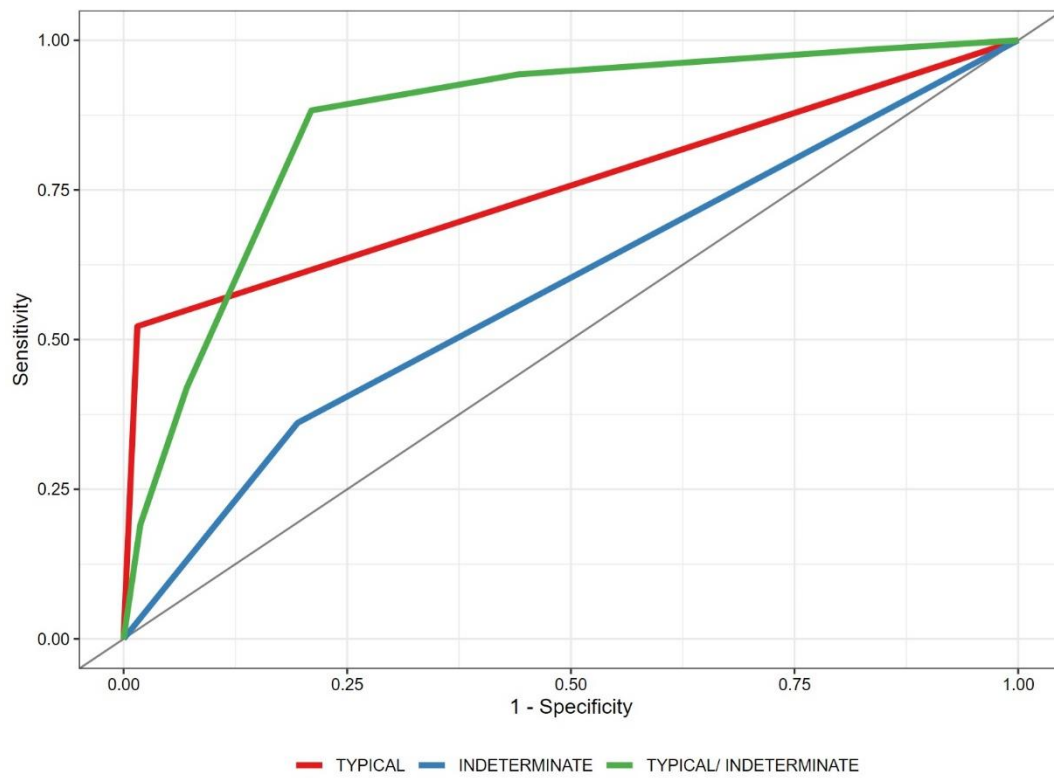


Figure 2 Typical CT imaging features for COVID-19

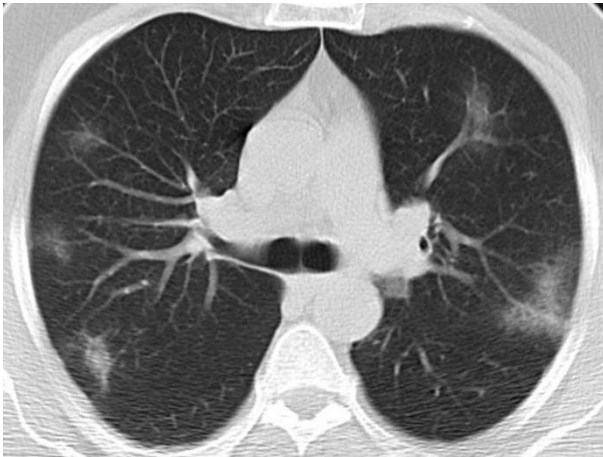

Figure 3 Indeterminate CT imaging features for COVID-19

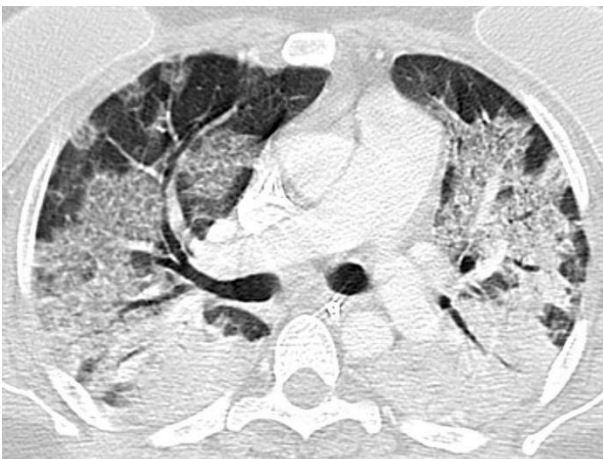
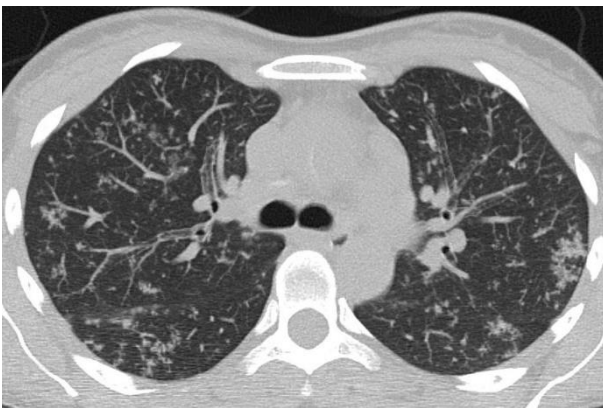
Figure 4 Atypical CT imaging features for COVID-19



Conclusões

Nosso trabalho evidenciou que, quando testado contra controles pré-pandemia, o sistema de classificação da Radiological Society of North America (RSNA) para pneumonia por doença pelo coronavírus 2019 (COVID-19) mostrou elevado desempenho diagnóstico, em concordância com a literatura atual, com sensibilidade e especificidade potencialmente elevadas, valendo-se de seus diferentes limiares diagnósticos, especialmente para o padrão típico. Assim, acreditamos que pode ser um importante instrumento auxiliar na tomada de decisão clínica, principalmente quando se encontra um padrão típico ou indeterminado, sugerindo reteste após um RT-PCR inicial negativo e agilizando o manejo e o isolamento precoces.

Considerações finais

Os achados tomográficos mais comumente associados à pneumonia por COVID-19 isoladamente são inespecíficos e encontrados em diversas afecções pulmonares, tanto comuns quanto raras. Porém, quando considerados em conjunto, de maneira sistemática e estruturada, são capazes de embasar uma ferramenta de elevada acurácia diagnóstica, como pudemos evidenciar em nosso trabalho.

Felizmente, as oportunidades para utilização da classificação proposta pela RSNA para pneumonia por COVID-19 tornaram-se menos prevalentes no nosso meio. Contudo, o seu valor permanece.

Apêndices

Formulário

Este formulário serve de apoio para anotação da interpretação dos exames para o estudo caso-controle para avaliação da acurácia diagnóstica da classificação proposta no Consenso da RSNA para pneumonia por COVID-19.

Serão classificados 162 estudos tomográficos computadorizados do tórax de pacientes com infecção por COVID-19 (81) e de pacientes controles (81) selecionados consecutivamente a partir de maio de 2017, período pré-pandemia. Os estudos foram anonimizados para data de realização do exame, bem como para dados de identificação e para informações clínicas dos pacientes, e codificados aleatoriamente em ordem crescente para leitura consecutiva.

A classificação será conforme consenso da RSNA para cada uma das séries de parênquima pulmonar.

"Radiological Society of North America Expert Consensus Statement on Reporting Chest CT Findings Related to COVID-19. Endorsed by the Society of Thoracic Radiology, the American College of Radiology, and RSNA. <https://doi.org/10.1148/ryct.2020200152>"

Instruções para a leitura dos exames através do IMPAX:

1. Acessar preferências no IMPAX com qualquer exame aberto, selecionar a aba "PERFIL DE UTILIZADOR", desmarcar a caixa "APRESENTAR DADOS DEMOGRÁFICOS". Selecionar a aba "DISPOSIÇÃO DO ECRÃ", modalidade CT e modificar a "DISPOSIÇÃO DO ECRÃ", no canto inferior esquerdo, para exibição em uma única tela.

2. Posicionar a tarja preta física no canto superior da tela da estação escolhida para a atividade

3. Adicionar a LISTA DE TRABALHO: "Acurácia COVID RSNA"

4. Configurar a lista para ordem crescente de nomes

5. Destacar todos os exames (clicar no primeiro elemento da lista, 001, e, mantendo a tecla SHIFT pressionada, clicar sobre o último elemento, 162), clicar com o botão direito do mouse e selecionar "Ciclo". Aguardar.

6. Iniciar a leitura em ordem consecutiva

- em caso de dúvida quanto ao número do estudo atual, é possível conferir no campo "DESTAQUES DO ESTUDO" na tela esquerda da estação (Os estudos são abertos ordenados em ordem crescente. Entretanto, é recomendável conferir em "DESTAQUES DO ESTUDO" o número do exame antes de assinalar a classificação, pois pode ocorrer de algum exame ser fechado inadvertidamente e a ordem, assim, ser alterada).

7. Selecionar a classificação conforme consenso da RSNA para cada um dos exames.

Legenda:

TYP - Typical appearance

IND - Indeterminate appearance

ATY - Atypical appearance

NEG - Negative for pneumonia

Caso XXX (001 – 162)

- TYP
- IND
- ATY
- NEG

Anexos

Parecer consubstanciado do CEP

UFRGS - HOSPITAL DE
CLÍNICAS DE PORTO ALEGRE
DA UNIVERSIDADE FEDERAL
DO RIO GRANDE DO SUL
HCPA



PARECER CONSUBSTANCIADO DO CEP

DADOS DO PROJETO DE PESQUISA

Título da Pesquisa: ANÁLISE DOS ACHADOS TOMOGRÁFICOS NO CONTEXTO DA COVID-19

Pesquisador: Tiago Severo Garcia

Área Temática:

Versão: 2

CAAE: 33246720.3.0000.5327

Instituição Proponente: Hospital de Clínicas de Porto Alegre

Patrocinador Principal: Financiamento Próprio

DADOS DO PARECER

Número do Parecer: 4.150.775

Apresentação do Projeto:

Introdução: Os exames de imagem têm papel importante no contexto da pandemia pela COVID-19, auxiliando no diagnóstico e avaliação de complicações decorrentes da doença. Algumas classificações dos achados tomográficos têm sido publicadas, buscando identificar os achados tomográficos associados à COVID-19. O estudo propõe-se a investigar a relação dos achados tomográficos, especialmente da classificação proposta pela RSNA, com o diagnóstico clínico de COVID-19, tempo de evolução da doença e desfecho em pacientes atendidos no Hospital de Clínicas de Porto Alegre. Metodologia: Será realizado um estudo de coorte retrospectiva em que serão incluídos os pacientes atendidos no HCPA durante o contexto da pandemia de COVID-19 que tenham realizado tomografia de tórax. Para análise da acurácia diagnóstica dos achados tomográficos conforme classificação da RSNA, será realizado ainda um estudo de caso controle: em que os casos serão os pacientes da coorte que apresentaram RT-PCR positivo para COVID19, e os controles serão selecionados a partir de pacientes que realizaram tomografia computadorizada de tórax no Serviço de Radiologia do HCPA entre dezembro de 2017 e dezembro de 2019. Os dados demográficos, de complicações e mortalidade serão obtidos pela análise dos prontuários eletrônicos e pelo sistema de informações gerenciais do HCPA. Os seguintes desfechos serão avaliados: acurácia diagnóstica da classificação de achados tomográficos proposta pela RSNA para pneumonia por COVID-19; achados tomográficos com valor prognóstico precoce de severidade da

Endereço: Rua Ramiro Barcelos 2.350 sala 2229

Bairro: Santa Cecília

CEP: 90.035-903

UF: RS

Município: PORTO ALEGRE

Telefone: (51)3359-7640

Fax: (51)3359-7640

E-mail: cep@hcpa.edu.br

Continuação do Parecer: 4.150.775

pneumonia por COVID-19; incidência de achados suspeitos de pneumonia por COVID-19 entre pacientes avaliados inicialmente por abdome agudo. Cronograma resumido: A fase de campo será desenvolvida em 6 meses. No último mês serão realizadas a compilação e a análise dos dados assim como a redação dos artigos científicos. Orçamento global: Não estão previstos gastos com o projeto. Divulgação: Ao final do trabalho, há expectativa de publicações em revistas científicas.

Objetivo da Pesquisa:

Objetivo Primário: Validar e avaliar a performance diagnóstica da classificação dos achados tomográficos proposta pela RSNA.

Objetivo Secundário:

- Avaliar a relação de achados tomográficos no tórax com tempo de doença e desfechos negativos, a fim de identificar possíveis preditores precoces de gravidade.
- Avaliar a incidência de achados ocasionais de pneumonia viral no tórax nas tomografias computadorizadas realizadas com protocolo para abdome agudo estendidas até o nível da carina traqueal.
- Avaliar a incidência de pacientes com quadro de abdome agudo cuja causa dos sintomas foram relacionados à COVID-19.

Avaliação dos Riscos e Benefícios:

Riscos: Este estudo expõe os pacientes a riscos mínimos, relacionados ao vazamento de informações sigilosas. Para minimizar os riscos, os pesquisadores comprometem-se em assegurar a privacidade e sigilo das informações dos participantes, assinando o termo de compromisso para utilização de dados.

Benefícios: Os benefícios gerados pelo estudo estão relacionados à aquisição dados de valor diagnóstico e prognóstico importantes relacionados ao contexto da epidemia da COVID-19.

Comentários e Considerações sobre a Pesquisa:

Delineamento da pesquisa Será realizado um estudo de coorte retrospectiva em que serão incluídos os pacientes atendidos no HCPA durante o contexto da pandemia de COVID-19 que tenham realizado tomografia de tórax ou tomografia de abdome agudo estendida até a carina traqueal. Para análise da acurácia diagnóstica dos achados tomográficos conforme classificação da RSNA, será realizado ainda um estudo de caso-controle: em que os casos serão os pacientes da coorte que apresentaram RT-PCR positivo para COVID-19, e os controles serão selecionados a partir de pacientes que realizaram tomografia computadorizada de tórax no Serviço de Radiologia

Endereço: Rua Ramiro Barcelos 2.350 sala 2229

Bairro: Santa Cecília

CEP: 90.035-903

UF: RS

Município: PORTO ALEGRE

Telefone: (51)3359-7640

Fax: (51)3359-7640

E-mail: cep@hcpa.edu.br

UFRGS - HOSPITAL DE
CLÍNICAS DE PORTO ALEGRE
DA UNIVERSIDADE FEDERAL
DO RIO GRANDE DO SUL
HCPA



Continuação do Parecer: 4.150.775

do HCPA entre dezembro de 2017 e dezembro de 2019. Os dados demográficos, de complicações e mortalidade serão obtidos pela análise dos prontuários eletrônicos e pelo sistema de informações gerenciais do HCPA.

Local e período de realização Este estudo será realizado no HCPA, no período de junho de 2020 a dezembro de 2020.

Seleção dos pacientes:

Critérios de inclusão: serão elegíveis para o estudo:

- Pacientes que realizaram estudo tomográfico do tórax ou do abdome com protocolo para abdome agudo, a partir de 10/03/2020.

- Controle históricos: pacientes oriundos da emergência e da enfermaria do HCPA, de Dezembro de 2017 a Dezembro de 2019 com descritores de sintomas respiratórios nas informações clínicas fornecidas na solicitação do exame radiológico ou descritores de processo inflamatório ou infeccioso no laudo tomográfico. Serão considerados descritores de sintomas gripais/respiratórios: dispnéia, tosse, febre, IVAS, taquipneia, crepitante. Serão considerados descritores no laudo radiológico: vidro fosco, consolidação, pneumonia, inflamatório/infeccioso, crazy paving, pavimentação em mosaico.

Critérios de exclusão: Não serão incluídos no estudo:

- Exames com aquisição de baixa qualidade técnica - Pacientes que não tenham realizado estudo tomográfico do tórax ou do abdome durante os períodos predefinidos.

Procedimentos do estudo e processo de obtenção de dados e variáveis As imagens dos exames tomográficos computadorizados e a busca dos descritores de sintomas clínicos e achados de imagem dos pacientes selecionados serão obtidas a partir do sistema eletrônico de comunicação e arquivo de imagens do Serviço de Radiologia do HCPA. Incluiremos todos os exames do tórax, realizados no contexto inicial da pandemia e no período definido para os controles históricos. Serão incluídos também exames do abdome com protocolo para abdome agudo, em que se adotou a aquisição de imagens da metade inferior do tórax - até o nível da carina brônquica. A análise das imagens será feita por radiologistas torácicos do serviço, com mais de 10 anos de experiência na

Endereço: Rua Ramiro Barcelos 2.350 sala 2229

Bairro: Santa Cecília

CEP: 90.035-903

UF: RS

Município: PORTO ALEGRE

Telefone: (51)3359-7640

Fax: (51)3359-7640

E-mail: cep@hcpa.edu.br

UFRGS - HOSPITAL DE
CLÍNICAS DE PORTO ALEGRE
DA UNIVERSIDADE FEDERAL
DO RIO GRANDE DO SUL
HCPA



Continuação do Parecer: 4.150.775

área, pela avaliação da presença e do padrão de distribuição dos principais achados pulmonares mais comumente associados à COVID-19, e pela classificação dos mesmos conforme o consenso proposto pela Sociedade Radiológica da América do Norte, em 25 de março de 2020. Os dados referentes à presença e tempo de sintomas de infecção respiratória aguda (dispneia, taquipneia, febre, tosse), resultado da pesquisa do PCR para SARS-CoV-2, dados demográficos, complicações e desfechos de interesse serão obtidos pela pesquisa no prontuário eletrônico de cada paciente.

Variáveis de Interesse: Em tratando-se de estudo observacional, diferentes variáveis serão coletadas, a partir de consulta aos sistemas eletrônicos de prontuário e de arquivos de imagem, referentes a apresentação e evolução clínica dos pacientes para fins de comparação e ajuste entre os grupos.

Dados demográficos:

- Idade
- Sexo

Comorbidades

Presença das comorbidades mais comumente associadas à gravidade na COVID-19

- Hipertensão arterial sistêmica
- Diabetes
- Obesidade
- Doença cardiovascular
- Doença pulmonar crônica
- Doença renal crônica
- Neoplasia maligna
- Imunossupressão
- Tabagismo

Clínica

- Queixa principal e sintomas associados no atendimento inicial
- Data do início dos sintomas respiratórios/gripais

Endereço: Rua Ramiro Barcelos 2.350 sala 2229
Bairro: Santa Cecília **CEP:** 90.035-903
UF: RS **Município:** PORTO ALEGRE
Telefone: (51)3359-7640 **Fax:** (51)3359-7640 **E-mail:** cep@hcpa.edu.br

UFRGS - HOSPITAL DE
CLÍNICAS DE PORTO ALEGRE
DA UNIVERSIDADE FEDERAL
DO RIO GRANDE DO SUL
HCPA



Continuação do Parecer: 4.150.775

- Severidade do quadro respiratório
- Diagnóstico na alta hospitalar

Infecção pelo COVID-19

- Infecção confirmada por RT-PCR
- Diagnóstico clínico de COVID-19, com RT-PCR não detectado
- Diagnóstico clínico alternativo e RT-PCR não detectado

Dados laboratoriais

Obtidos a partir de pesquisa no prontuário eletrônico do paciente, selecionando-se os exames realizados durante a internação de interesse.

- D-dímeros séricos
- Proteína C reativa sérica

Tomografias Computadorizadas

- Classificação dos achados tomográficos no tórax conforme proposto pela RSNA
- Presença de achados torácicos sugestivos de pneumonia por COVID-19 nas TC de abdome agudo
- Presença e extensão dos principais achados tomográficos comumente associados à pneumonia por COVID-19
- Informação clínica fornecida na solicitação de exames

Quadro abdominal cirúrgico

- Número e motivos de intervenção cirúrgica entre os pacientes que realizaram TC de abdome agudo.
- Número de exames com doença pulmonar e ausência de doença abdominal aguda.
- Número de pacientes com achados de doença pulmonar e que foram submetidos à intervenção cirúrgica abdominal por causa aguda.

Mortalidade

Endereço: Rua Ramiro Barcelos 2.350 sala 2229
Bairro: Santa Cecília **CEP:** 90.035-903
UF: RS **Município:** PORTO ALEGRE
Telefone: (51)3359-7640 **Fax:** (51)3359-7640 **E-mail:** cep@hcpa.edu.br

UFRGS - HOSPITAL DE
CLÍNICAS DE PORTO ALEGRE
DA UNIVERSIDADE FEDERAL
DO RIO GRANDE DO SUL ;
HCPA



Continuação do Parecer: 4.150.775

- Frequência de óbitos.

Ventilação Mecânica Invasiva (VMI)

- Tempo de permanência em VMI.

- Número de pacientes com necessidade de VMI.

Considerações sobre os Termos de apresentação obrigatória:

Apresentados.

Recomendações:

Ainda há Termos de Compromisso para Uso de Dados pendentes de assinatura no Sistema AGHUse Pesquisa.

Conclusões ou Pendências e Lista de Inadequações:

As pendências emitidas para o projeto no parecer 4.081.951 foram respondidas pelos pesquisadores, conforme carta de respostas adicionada em 10/07/2020. Não apresenta novas pendências.

As variáveis aprovadas para consulta em prontuário estão descritas acima.

Considerações Finais a critério do CEP:

Lembramos que a presente aprovação (projeto versão 10/07/2020 e demais documentos que atendem às solicitações do CEP) refere-se apenas aos aspectos éticos e metodológicos do projeto.

Os pesquisadores devem atentar ao cumprimento dos seguintes itens:

- a) Este projeto está aprovado para revisão de registros de 428 participantes no Centro HCPA, de acordo com as informações do projeto ou do Plano de Recrutamento apresentado. Qualquer alteração deste número deverá ser comunicada ao CEP e ao Serviço de Gestão em Pesquisa para autorizações e atualizações cabíveis.
- b) O projeto está cadastrado no sistema AGHUse (20200316) Pesquisa para fins de avaliação logística e financeira e somente poderá ser iniciado após aprovação final do Grupo de Pesquisa e Pós-Graduação.
- c) Qualquer alteração nestes documentos deverá ser encaminhada para avaliação do CEP.
- d) Deverão ser adicionados relatórios semestrais e um relatório final do projeto no cadastro do mesmo, no Sistema AGHUse Pesquisa.

Endereço: Rua Ramiro Barcelos 2.350 sala 2229

Bairro: Santa Cecília

CEP: 90.035-903

UF: RS

Município: PORTO ALEGRE

Telefone: (51)3359-7640

Fax: (51)3359-7640

E-mail: cep@hcpa.edu.br

UFRGS - HOSPITAL DE
CLÍNICAS DE PORTO ALEGRE
DA UNIVERSIDADE FEDERAL
DO RIO GRANDE DO SUL
HCPA



Continuação do Parecer: 4.150.775

Este parecer foi elaborado baseado nos documentos abaixo relacionados:

Tipo Documento	Arquivo	Postagem	Autor	Situação
Informações Básicas do Projeto	PB_INFORMAÇÕES_BÁSICAS_DO_PROJETO_1566903.pdf	10/07/2020 22:22:30		Aceito
Outros	comite_estrategico_governanca.pdf	10/07/2020 22:21:26	PEDRO GLUSMAN KNIJNIK	Aceito
Outros	autorizacao_radiologia.pdf	10/07/2020 22:18:41	PEDRO GLUSMAN KNIJNIK	Aceito
Outros	carta_ao_cep.docx	10/07/2020 22:15:45	PEDRO GLUSMAN KNIJNIK	Aceito
Projeto Detalhado / Brochura Investigador	Projeto_COVID_Radio.docx	10/07/2020 22:15:10	PEDRO GLUSMAN KNIJNIK	Aceito
Folha de Rosto	folha_de_rosto.pdf	07/06/2020 21:47:20	PEDRO GLUSMAN KNIJNIK	Aceito
Outros	Termo_confidencialidade.pdf	07/06/2020 21:46:53	PEDRO GLUSMAN KNIJNIK	Aceito

Situação do Parecer:

Aprovado

Necessita Apreciação da CONEP:

Não

PORTO ALEGRE, 13 de Julho de 2020

Assinado por:
Têmis Maria Félix
(Coordenador(a))

Endereço: Rua Ramiro Barcelos 2.350 sala 2229
Bairro: Santa Cecília **CEP:** 90.035-903
UF: RS **Município:** PORTO ALEGRE
Telefone: (51)3359-7640 **Fax:** (51)3359-7640 **E-mail:** cep@hcpa.edu.br