

**UNIVERSIDADE FEDERAL DO RIO GRANDE DO SUL  
FACULDADE DE VETERINÁRIA  
CURSO DE ESPECIALIZAÇÃO EM CLÍNICA MÉDICA DE FELINOS  
DOMÉSTICOS**

FERNANDA PICCININI DA SILVEIRA

**FRATURAS MANDIBULARES EM FELINOS  
REVISÃO BIBLIOGRÁFICA**

Porto Alegre – RS

2021

FERNANDA PICCININI DA SILVEIRA

**FRATURAS MANDIBULARES EM FELINOS**

REVISÃO BIBLIOGRÁFICA

Trabalho de conclusão de curso de  
Especialização em Clínica Médica de Felinos  
Domésticos apresentado à Faculdade de  
Veterinária da Universidade Federal do Rio  
Grande do Sul

Orientador: Prof. Dr. Marcelo Meller Alievi

Porto Alegre – RS

2021

Dedico este trabalho a todos meus pacientes.

## **AGRADECIMENTOS**

Agradeço à Deus e aos meus pais pela vida;

Agradeço minha filha Laura e companheiro Eduardo pelo companheirismo e paciência nesta jornada;

Agradeço aos meus pacientes felinos e caninos, que me dão a oportunidade de atuar em suas vidas. São por vocês que escolhi esta especialização;

Agradeço minhas gatas Minie e Dinie, pois quando olho para elas vejo o quanto mudei e o quanto sigo mudando .

Agradeço aos membros da banca pela contribuição;

Agradeço ao professor Dr. Marcelo Alievi pela orientação neste trabalho;

Agradeço aos professores do curso pela contribuição com a minha formação.

“Se você acha que pode, ou se você acha que não pode, de qualquer maneira você está coberto de razão”. (Henry Ford)

## RESUMO

A mandíbula é formada por dois ossos móveis, com presença de dentes. Em gatos, a fratura geralmente está associada a eventos traumáticos como quedas ou atropelamentos, e raramente a mordeduras. Dependendo do tipo de fratura ela pode ser inicialmente estabilizada de forma rápida e relativamente simples. Ao passo de que fraturas complexas requerem técnicas mais avançadas com conhecimento ortopédico apurado e materiais específicos. O diagnóstico pode ser confirmado com exames radiográficos faciais, visto serem acessíveis e possuírem bom custo benefício. Complicações de fraturas mandibulares podem ser evitadas lançando mão de técnicas corretas e efetuadas no tempo certo ou, em casos muito graves, utilizando técnicas mais radicais como mandibulectomia. Tudo vai depender do tipo, tempo de lesão e cuidados no pós operatório. O prognóstico costuma ser bom e o pós operatório requer uso da sonda esofágica para melhor recuperação.

**Palavras-chave:** mandíbula, fraturas, Raio x .

## **ABSTRACT**

The jaw bone is a mobile bone with teeth present. In cats, their fracture is usually associated with traumatic events such as falls or being run over, and rarely with bites. Depending on the type of fracture, it can be initially stabilized quickly and relatively simply. While complex fractures require more advanced techniques with accurate orthopedic knowledge and specific materials. The diagnosis is usually confirmed with facial radiographic exams, as they are accessible and cost-effective. Complications of mandibular fractures can be avoided using correct and timely techniques or, in very serious cases, using more radical techniques such as mandibulectomy. It all depends on the type, time of injury and post-operative care. The prognosis is usually good and the postoperative period requires the use of an esophageal tube for better recovery.

**Keywords:** jaw, fractures, rx.

## Sumário

|   |    |
|---|----|
| 1. INTRODUÇÃO .....                                     | 9  |
| 2. ANATOMIA CIRÚRGICA .....                             | 10 |
| 3. SINTOMAS .....                                       | 10 |
| 4. DIAGNÓSTICO .....                                    | 11 |
| 5. TRATAMENTO INICIAL.....                              | 12 |
| 6. TÉCNICAS DE ESTABILIZAÇÃO DENTÁRIA.....              | 14 |
| 6.1. Aplicação de fixação interdentária.....            | 14 |
| 6.2. Aplicação de fixação maxilomandibular.....         | 14 |
| 7. TRATAMENTO CIRÚRGICO.....                            | 15 |
| 8. TRATAMENTO FECHADO DE IMOBILIZAÇÃO MANDIBULAR.....   | 17 |
| 8.1. Cerclagem com fio cirúrgico .....                  | 18 |
| 8.2. Abraçadeira de náilon .....                        | 19 |
| 8.3. Bloqueio labial com botões.....                    | 19 |
| 9. TRATAMENTO CIRÚRGICO.....                            | 20 |
| 9.1. Aplicação de fios interdentários.....              | 20 |
| 9.2. Aplicação de fios interfragmentários .....         | 20 |
| 9.3. Aplicação de placas e parafusos metálicos.....     | 20 |
| 9.4. Aplicação de fixadores esqueléticos externos ..... | 21 |
| 10. CUIDADOS PÓS-OPERATÓRIOS .....                      | 21 |
| 11. COMPLICAÇÕES.....                                   | 21 |
| 12. PROGNÓSTICO.....                                    | 22 |
| 12.1. Reparo cirúrgico versus Reparo conservador .....  | 22 |
| 13. CONCLUSÃO .....                                     | 23 |
| BIBLIOGRAFIA .....                                      | 24 |



## 1. INTRODUÇÃO

Observa-se maior incidência de fraturas em felinos, envolvendo a mandíbula ou a maxila, no mínimo dez vezes mais frequentes no gato do que no cão. Das fraturas em felinos, 11 a 23% envolvem ossos da maxila, mandíbula ou face. Isto ocorre devido ao fato dos felinos quando caem de grandes alturas, assumirem a posição de extensão dos membros torácicos, abaixando a cabeça, predispondo-a ao maior impacto na região mediana rostral mandibular (GIOSO et al, 2001; CUNHA et al, 2010 apud DIAS et al, 2012; LITTLE e HARASEN, 2012).

Para Taylor (1996) o impacto facial associado a localização da mandíbula relativamente exposta e a presença da articulação sinfissial, que é uma articulação cartilaginosa com certa mobilidade respondem por suas fraturas frequentes.

Muitas vezes as fraturas mandibulares podem estar associadas a traumatismos cranianos, gerando lesões em sistema respiratório, sistema nervoso central e cardiovascular. Podendo colocar em risco a vida. A reparação definitiva das fraturas muitas vezes deve ser retardada até que o animal seja apropriadamente estabilizado (FOSSUM et al, 2008; TAYLOR, 1996).

Em geral a suspeita de fratura da mandíbula pode ser estabelecido por inspeção e palpação da descontinuidade na fileira dos dentes, laceração da gengiva e até mesmo a linha de fratura costumam ser visíveis, exame radiográfico ou tomográfico. (VERSTRAETE, 2007).

Luxação em articulação temporomandibular pode ocorrer também em fraturas da região de sínfise e de corpo mandibular (FOSSUM, 2008).

A prioridade do tratamento de fraturas mandibulares e maxilares, independente da técnica é reestabelecer a oclusão dentária perfeita, permitindo assim o retorno de apreensão alimentar. Envolve diversas técnicas cirúrgicas, entre elas as fechadas que envolvem a utilização de fio interdental, cerclagem sinfissial ou fixação maxilomandibular; ou as abertas

envolvendo placas metálicas e fixadores esqueléticos externos (LITTLE e HARASEN, 2012; TAYLOR, 1996).

## **2. ANATOMIA CIRÚRGICA**

A mandíbula constitui-se de dois ossos chatos unidos na extremidade rostral por meio de articulação sínfiseal (sínfise mandibular). A maxila e a mandíbula diferem do restante do esqueleto devido à presença de dentes. As raízes destes ocupam 2/3 do corpo da mandíbula. A articulação temporomandibular é formada pelo processo condilóide que se articula com o osso temporal. A inervação é feita pelo nervo alveolar mandibular, que é ramo do nervo trigêmeo. O nervo alveolar inferior proporciona inervação sensorial aos dentes, e deixa o osso através de três forames mentonianos, como nervos mentonianos, estes são sensoriais aos tecidos moles da porção rostral do maxilar inferior (VERSTRAETE, 2007; TAYLOR, 1996).

O corpo da mandíbula tem porção incisiva, pré-molar e molar. Fraturas da porção incisiva correspondem a separações sínfisiais, ao passo de que fraturas de corpo mandibular correspondem a pré-molar e molar. Os dentes do maxilar, estão localizados nos ossos maxilar e incisivo, logo, fraturas maxilares podem se referir a fraturas envolvendo ossos incisivos, palatinos, zigomáticos, frontal e nasais (VERSTRAETE, 2007; TAYLOR, 1996).

## **3. SINTOMAS**

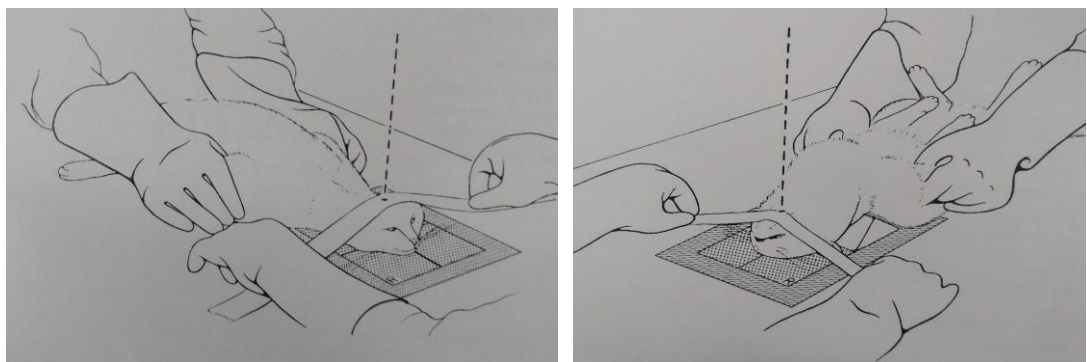
Animais com fraturas mandibulares podem salivar excessivamente, exibir dor à abertura de boca, alteração no contorno facial, mal oclusão e relutância em comer. Se houver acometimento de lesão do nervo alveolar inferior no canal mandibular, que corresponde a ramo do nervo trigêmeo irá gerar mais dor pois é este nervo controla estímulos sensoriais e motores da mandíbula. O animal pode levar o membro à boca, tentando aliviar a dor. A saliva pode ser

tingida de sangue, mas sangramento profuso é incomum. Espirros, com secreção sero-sanguinolenta podem ocorrer. Crepitação e instabilidade podem, muitas vezes, serem percebidas durante o exame oral cuidadoso. O exame deve ser cuidadoso pois os animais com traumatismo facial, podem ter lesões no sistema respiratório, cardiovascular ou sistema nervoso central o que pode colocar sua vida em risco. Ainda assim, a inspeção completa pode exigir anestesia geral muitas vezes (FOSSUM et al 2008; DIAS et al 2012; TAYLOR,1996).

#### 4. DIAGNÓSTICO

O diagnóstico é feito através de radiografia ou tomografia computadorizada (VERSTRAETE 2007; FOSSUM 2008), com os animais preferencialmente anestesiados e cuidando no momento de manipular, para não gerar mais traumatismo. Para Verstraete (2007) o ideal é fazer uso de filmes dentários ao invés de radiografia convencional extraoral de crânio.

Exame radiográfico completo do crânio geralmente requer um mínimo de quatro projeções radiográficas (Fig.1): dorsoventral ou ventrodorsal, lateral, e oblíqua lateral direita e esquerda (FOSSUM et al, 2008).



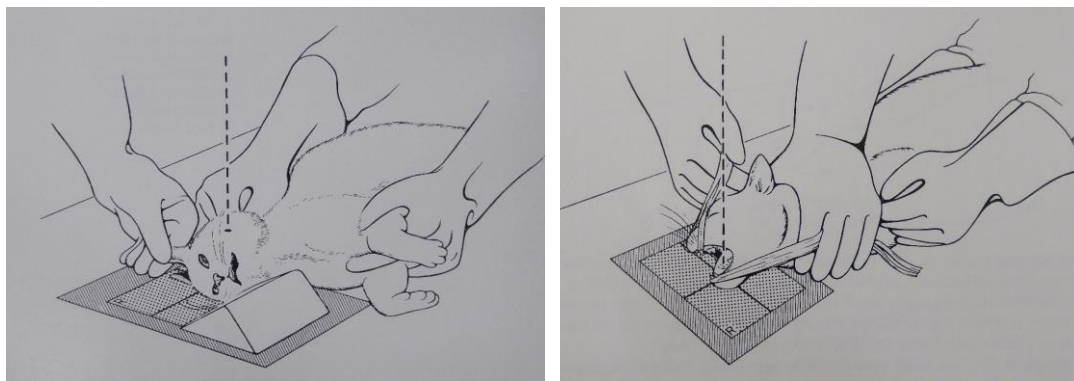


Fig. 1. Posicionamento da Cabeça. Dorsoventral. Posicionamento da cabeça com o dorso do nariz sobre o chassi. Ventrodorsal. Posicionamento da cabeça. Laterolateral. Posicionamento oblíquo da mandíbula com a boca aberta. Mediolateral.

Devido a inerente sobreposição de estruturas ósseas nas imagens radiográficas, a tomografia computadorizada pode auxiliar a melhor a identificar fraturas no corpo mandibular caudal, ramo vertical e côndilo mandibular (VERSTRAETE 2007, FOSSUM et al, 2008).

## 5. TRATAMENTO INICIAL

O animal deve ser examinado de forma completa não se atendo somente a lesão mandibular ou maxilar. Como as lesões costumam derivar de quedas, é importante sempre identificar outras lesões, como dentes fraturados, lesão torácica, traumatismo de cabeça e fraturas de membros pélvicos (VERSTRAETE,2007, LITTLE e HARASEN, 2012).

Antes de corrigir a fratura mandibular ou maxilar, a prioridade é restaurar o alinhamento dentário para que o gato possa abrir e fechar a boca e apreender alimentos (Fig. 2). A má oclusão pode induzir abrasão dos dentes, lesão de tecidos moles através dos dentes, periodontite, alteração em articulação temporomandibular e incapacidade de fechar a boca (LANGLEY-HOBBS 2013). Muitas vezes técnicas simples geram resultados satisfatórios. A técnica vai depender do tipo de lesão e do local da fratura. Para felinos é importante fazer uso de sonda

esofágica no pós-operatório, ao invés de alimentação forçada em pequenas quantidades, permitindo melhor cicatrização oral, minimizando acúmulo de alimentos na cavidade oral, diminuindo a carga bacteriana, facilitando a cicatrização dos tecidos moles e possibilitando a manutenção de escore corporal adequado do felino para sua plena recuperação (LANGLEY-HOBBS 2013; VERSTRAETE, 2007).

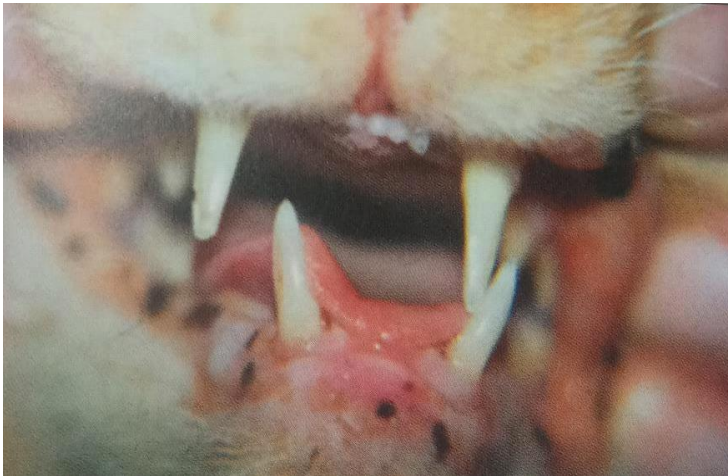

Fig. 2. Felino apresentando desalinhamento dentário.

Assim que possível a fratura deve ser temporariamente reduzida e imobilizada para diminuir dor e desconforto do paciente e evitar maior dano aos tecidos moles, já que qualquer movimento de fragmentos fraturados pode provocar o estiramento do nervo mandibular. Pode ser possível redução grosseira, lançando mão da oclusão de dentes como guia. Esta técnica é opção que substitui o uso da focinheira de esparadrapo, em felinos, devido ao focinho curto, as focinheiras são difíceis de aplicar e manter. A sonda esofágica deve sempre ser associada a técnica de imobilização dentária (VERSTRAETE, 2007; FOSSUM et al, 2008). Para felinos, a sonda esofágica traz melhores resultados (FOSSUM et al. 2008; LITTLE e HARASEN, 2012).

## **6. TÉCNICAS DE ESTABILIZAÇÃO DENTÁRIA**

Incorporando fio metálico e ou acrílico odontológico aos dentes, o que possibilita redução fechada de fraturas mandibulares e maxilares, preservando o suprimento sanguíneo (FOSSUM et al, 2008).

### **6.1. Aplicação de fixação interdentária**

É limitada ao uso das fraturas mandibulares e maxilares que ocorrem entre os dentes caninos e pré-molares. Em gatos, moldes acrílicos intraorais podem ser usados sem reforço metálico. As coroas dos dentes da mandíbula são limpas, polidas e tratadas com ácido para melhorar a adesão da resina acrílica (FOSSUM et al, 2008).

O método de aplicação de resina acrílica é possível de ser aplicado nas fraturas rostrais ao primeiro molar inferior ou quarto pré-molar superior, uma vez que as fraturas caudais a esses dentetes não há superfície dental suficiente (GIOSO et al. 2001).

### **6.2. Aplicação de fixação maxilomandibular**

Fixação dos dentes caninos da maxila e mandíbula unidos em alinhamento anatômico é uma alternativa à focinheira de esparadrapo para tratamento conservador de fratura (Fig. 3). Os dentes caninos são limpos, polidos, tratados com ácido e alinhados com compósito dentário. Embora simples, a técnica exige que todos os quatro dentes caninos estejam intactos e sadios (FOSSUM, 2008)

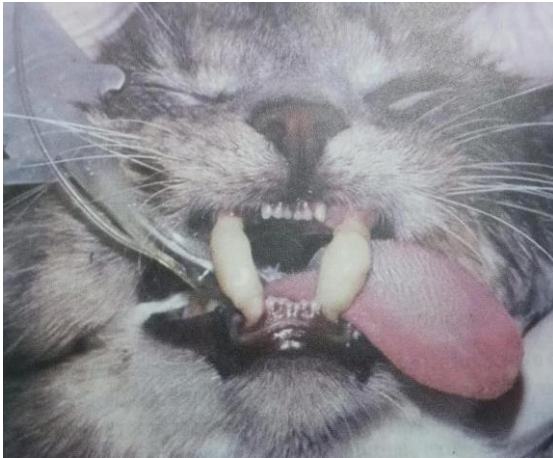

Fig. 3. Fonte: Fossum et al (2008, p. 1017).

## 7. TRATAMENTO CIRÚRGICO

Fraturas de corpo mandibular podem ser de difícil tratamento, se envolverem a parte caudal do corpo ou a articulação temporomandibular, pois há mínimo estoque osseo disponível para a colocação dos implante (HOBBS 2013). Segundo PRADO et al (2011) o tubo endotraqueal pode dificultar o ajuste oclusal durante o procedimento cirúrgico, então nestes casos para facilitar o acesso a cavidade oral o tubo endotraqueal pode se fazer a intubação por faringotomia (Fig.4), onde a anestesia e intubação oral é feita como de costume, fazendo-se incisão caudal ou cranial ao osso hioide, separa-se o conector do tubo, tracionando a extremidade cranial do tubo através da incisão com uma pinça pelo lado de for, o tubo é recolocado ao adaptador e ao circuito anestésico. Uma outra opção seria o uso da anestesia intravenosa total (TIVA) onde não necessita do tubo para o anestésico volátil.

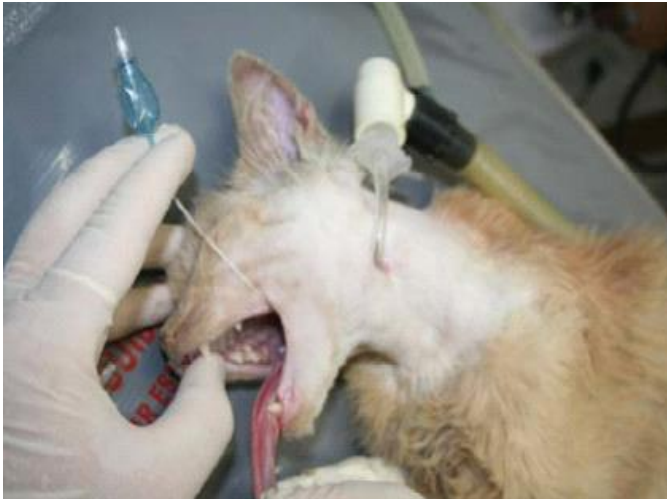

Fig. 4. Fonte: Prado et al. 2011.

Dentes envolvidos em fraturas não devem ser removidos, a não ser que estejam frouxos, pois no caso de fraturas que envolvem o corpo mandibular caudal, os dentes pré-molares e molares por serem grandes e ocuparem porção substancial do osso contribuem para a estabilidade da fratura. Já dentes fraturados, acumulam foco bacteriano, aumentando a morbidade e, portanto, devem ser extraídos, se após tentativa de uso de antibióticos, por certo período e mesmo assim não apresentarem evolução no quadro (VERSTRAETE, 2007, FOSSUM et al, 2012).

Tratamento de canal radicular temporário ou permanente no momento da estabilização de fraturas pode promover consolidação óssea. No entanto pinos, fios metálicos, brocas, podem causar lesões nas raízes dentárias, tendo que fazer extração futuramente (FOSSUM et al, 2012).

Taylor (1996) mencionou que o dente que está na linha de fratura pode estar fraturado, pois suas raízes estão encrustadas no osso mandibular. Praticamente todas as fraturas profundas coronárias-radiculares, fraturas radiculares e fraturas cominutivas são indicações de extração. O traumatismo dentário deve ser avaliado na fase precoce do tratamento, para o correto tratamento odontológico.



Pequenos fragmentos ósseos soltos devem ser removidos, preferencialmente, caso não contribuam para a estabilidade da fratura reparada. Na presença de infecção, estes pequenos fragmentos ósseos soltos podem gerar a formação de sequestros, havendo necessidade de exploração e remoção cirúrgicas, subsequentes (TAYLOR, 1996).

Em casos de fraturas cominutivas que impeçam reconstrução e a estabilização cirúrgica, ou filhotes novos cujos dentes em erupção tornem difícil o uso de material cirúrgico, focinheira de fita adesiva possibilita a oclusão dentária normal com resultados bons (LITTLE e HARASEN, 2012).

Segundo Verstraete (2007), é praticamente impossível o emprego de implantes sem a ocorrência de lesão aos germes dentários em desenvolvimento.

Fraturas que se estendem ao longo da raiz dentária, desde a crista alveolar até o ápice do dente, estão sob risco de necrose da polpa e reabsorção óssea periapical (FOSSUM et al. 2008).

## **8. TRATAMENTO FECHADO DE IMOBILIZAÇÃO MANDIBULAR**

O osso mandibular na altura da sínfise encontra-se todo ocupado por raízes dentárias. Desta forma métodos invasivos de reparo como aplicação transversal de pino, não são indicadas, devido ao inevitável traumatismo dentário associado a essas técnicas. As separações sínfisais podem ser tratadas por técnica simples, mas eficaz, constituída por aplicação do fio metálico em formato de cerclagem. A sínfise mandibular é articulação cartilaginosa, não rígida, com certa mobilidade (VERSTRAETE, 2007).

### 8.1. Cerclagem com fio cirúrgico

A separação sinfisária mandibular é comum no gato, o reparo é com fio de cerclagem de 0,8 mm e agulha hipodérmica 16 G, que servirá como guia para passar o fio. O bisel da agulha deverá estar voltado para cima, para otimizar a saída. Poderá ser colocado duas agulhas perpendiculares passando o fio entre elas, formando um arco de fio de cerclagem, ou passar a agulha de um lado, passar o fio, e depois colocar esta mesma agulha do outro lado e passar o fio, formando o arco. O fio de grosso calibre (0,8mm) confere boa estabilidade e cicatrização, comparado com fio mais fino, que pode gerar maior reação tecidual. O fio deve ser apertado com alicate, criando pequeno nó para fixar este no queixo do felino, na face externa. Convém não apertar demais nos dentes caninos pois pode resultar em mal alinhamento e dificuldade em abrir a boca (HOBBS, 2013).

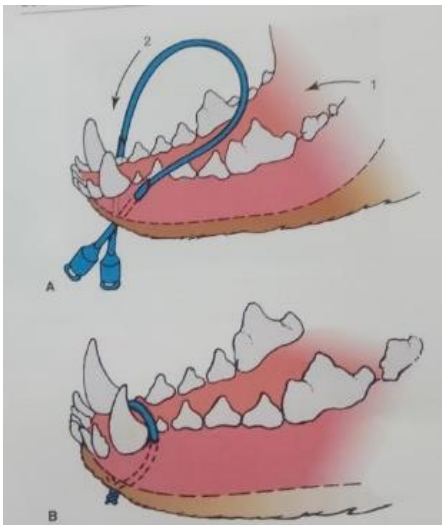


Fig. 5. Fonte : Little e Harasen, 2012, p. 680.

Este único fio constitui tratamento eficaz para estas fraturas. Os fios de cerclagem circundam a mandíbula caudalmente aos dentes caninos. O fio pode ser removido uma vez que a luxação tenha estabilizado ou cicatrizado. Em média 4 a 6 semanas é o período esperado. Vai depender dos cuidados de limpeza oral, uso de antibióticos corretos, e a manutenção de alimentação oral em pequenas quantidades ou via esofágica, diminuindo o atrito na cavidade

oral e uso do colar elizabetano. Para retirada corta-se o fio metálico onde ele fica exposto (TAYLOR, 1996; VERSTRAETE, 2007; FOSSUM et al, 2008; LANGLEY-HOBBS 2013).

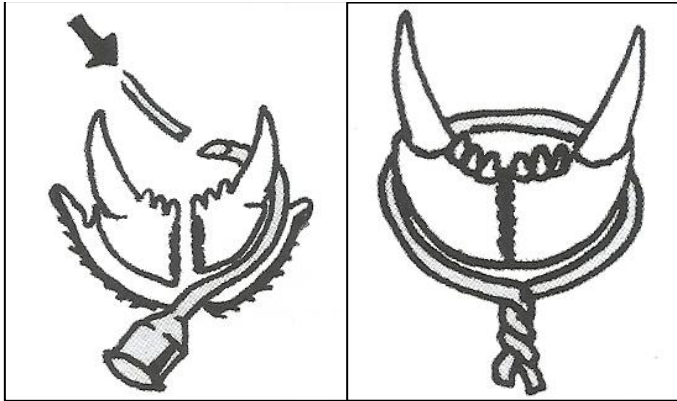


Fig. 6. Fio de cerclagem circundando a sínfise mandibular.

Outras técnicas mencionadas em artigos são: são: abraçadeira de nylon e fixação mandibular através de botões (CUNHA et al 2010 e ROCHA et al 2013)

## 8.2. Abraçadeira de náilon

Segundo de Cunha et al (2010) esse implante quando comparado com o fio de aço, apresenta as vantagens de fácil aplicação, além de não precisar de instrumental específico para a colocação e ser de baixo custo. A estabilização da disjunção é eficaz, ocorrendo fixação rígida e oclusão apropriada, no entanto sua permanência pode ocasionar complicações, tais como ocorrência de sinus.

## 8.3. Bloqueio labial com botões

A técnica consiste em passar fio náilon 0 a aproximadamente 5 mm da asa nasal, de fora para dentro. Através do lábio inferior o fio é passado de dentro para fora próximo a sínfise mandibular e próximo ao lado contralateral por tração da pele, fixando um segundo botão faz-

se uma segunda sutura semelhante do lado contralateral posicionando-se um terceiro botão, ficando as extremidades dos fios à direita e a esquerda as asas nasais onde permanecem os nós, formando figura em “V” (ROCHA et al., 2013).

## **9. TRATAMENTO CIRÚRGICO**

### **9.1. Aplicação de fios interdentários**

São colocados em torno dos dentes adjacentes às linhas de fratura. Os fios devem ser posicionados firmemente no osso, em torno do colo do dente, para evitar que eles deslizem para fora da coroa (FOSSUM et al, 2008).

### **9.2. Aplicação de fios interfragmentários**

Podem ser colocados através de orifícios perfurados no osso maxilar ou mandibular para evitar que o fio deslize (FOSSUM, 2008).

### **9.3. Aplicação de placas e parafusos metálicos**

Placas metálicas podem ser usadas para estabilizar fraturas mandibulares únicas ou cominutivas. Placas são aplicadas à superfície mandibular ventrolateral. Deve-se tomar cuidado para moldar a placa corretamente porque a mandíbula se alinha com a placa à medida que os parafusos são apertados (FOSSUM et al, 2008).

#### **9.4. Aplicação de fixadores esqueléticos externos**

Fixadores externos podem ser usados para estabilizar fraturas do corpo da mandíbula se houver osso suficiente para reter os pinos de fixação (FOSSUM et al, 2008).

### **10. CUIDADOS PÓS-OPERATÓRIOS**

Exame radiológico pós-operatório deve ser realizado para avaliar a posição dos implantes, e antes da remoção dos implantes. Em geral recomenda-se dieta amolecida até que a fratura se consolide. Pacientes com fixação maxilomandibular que têm dificuldade com alimentação oral podem se beneficiar com um tubo esofágico de alimentação. Irrigações com antiséptico oral são recomendadas duas vezes ao dia para pacientes com aparelho interdentário, a fim de minimizar a gengivite associada a detritos retidos (TAYLOR, 1996; FOSSUM et al, 2008).

O animal deve ser avaliado na segunda semana de pós-operatório e as suturas removidas. Radiografias devem ser obtidas depois de 6 semanas para avaliar a consolidação e repetidas a cada 6 semanas dali em diante, até que a consolidação esteja completa (FOSSUM et al, 2008).

### **11. COMPLICAÇÕES**

Complicações frequentes incluem: má oclusão, artrite temporomandibular, mastigação prejudicada, desgaste dentário anormal, acúmulo de placa, tártaro e periodontite (FOSSUM et al, 2008).

## **12. PROGNÓSTICO**

Má oclusão branda associada à interferência de dentes pode ser tratada pela remodelação dos dentes para permitir espaço. Má oclusão grave pode exigir extração dentária ou osteotomia corretiva. Osteomielite e sequestro ósseo devem ser tratadas por remoção de implantes frouxos, estabilização mandibular, auto enxertos de osso esponjoso e antibióticoterapia apropriada. Antes de colocar o enxerto, o leito receptor deve ser preparado por duas semanas, para a proliferação de tecido de granulação ativo e descontaminado. Em casos em que não é possível a união da mandíbula, ou insucesso em outras técnicas, pode ser necessário mandibulectomia ou maxilectomia (AGUIAR et al, 2007, FOSSUM et al, 2008).

### **12.1.      Reparo cirúrgico *versus* Reparo conservador**

Indicações definitivas para o reparo cirúrgico: fraturas instáveis e fraturas múltiplas. Muitos pacientes podem ser tratados de maneira conservadora, mas seriam beneficiados pela intervenção cirúrgica habilidosa, por conferir o retorno mais rápido à função normal, com baixo risco de má oclusão (VERSTRAETE, 2007).

Como contraindicação para reparo cirúrgico, temos os animais portadores de dentição decídua, pois é praticamente impossível o emprego de implantes sem a ocorrência de lesão aos germes dentários em desenvolvimento (VERSTRAETE, 2007).

### 13. CONCLUSÃO

Fraturas mandibulares em felinos são realidade comum na clínica de felinos. Devido a particularidade de cair geralmente de pé as fraturas se concentram nas regiões mandibulares ou faciais.

A tomada de decisão de reposicionamento mandibular, seja ele conservador ou cirúrgico deve ter como premissa básica a colocação de sonda alimentar esofágica, pois um felino perde peso rapidamente devido ao seu metabolismo acelerado.

Após correção cirúrgica, o desafio para o proprietário é manter este animal em repouso adequado, fazendo uso do colar elizabetano e impedindo este de ter acesso à rua ou retirar curativos. Então antes do profissional ver qual a melhor técnica a ser executada, este deve ver as condições do proprietário, de cuidados e manejo, bem como internação.

A decisão de manejo conservador ou cirúrgico requer agilidade e sempre visará o retorno alimentar precoce, onde a decisão por uma ou outra técnica dependerá do conhecimento de cada cirurgião, beneficiando assim o animal com o seu retorno à vida habitual.

A cirurgia de sínfise mandibular é relativamente fácil, mas é necessário materiais mais específicos com alicate, fio de cerclagem e agulha hipodérmica 22G. As clínicas veterinárias devem ter estes itens, pois quando estes casos chegam requerem urgência na tomada de decisão. É método simples, rápido e que o veterinário clínico geral consegue atuar de tal forma que o resultado desta cirurgia possibilitará um ótimo ganho na qualidade de vida do paciente, conseguindo alimentar-se de forma devida ao longo de sua vida.

## BIBLIOGRAFIA

AGUIAR, Eduardo Ventura de; SCHOSSLER, João Eduardo Wallau; CARISSIMI André Silva; SOARES, Daniel Goethel: **Reconstrução mandibular para reparo da perda de tecido ósseo em felino mediante emprego de enxerto ósseo e adiposo autógenos e pino de Steinmann**, Associação Nacional de Clínicos Veterinários de Pequenos Animais. Congresso Brasileiro. *Acta Scientiae Veterinarie* 35(Supl 2). 2007. pp s348-s349.

CUNHA, Marina Gabriela Monteiro Carvalho Mori da; PIPPI, Ney Luis; SANTOS JUNIOR, Eduardo Bastos; GOMES, Kleber: **Cerclagem com abraçadeira de náilon ou de fio de aço no reparo de fraturas Cerclagem com abraçadeira de náilon ou de fio de aço no reparo de fraturas experimentais de sínfise mandibular em gatos experimentais de sínfise mandibular em gatos**. *Acta Scientiae Veterinariae*. 38(4). 2010. pp 363-369.

DIAS, Luis Gustavo Gosuen Gonçalves; DIAS, Fernanda Gosuen Gonçalves; CINTRA, Cristiane Alves; HONSHO, Cristiane dos Santos; MATTOS JUNIOR, Ewaldo de: **Disjunção de sínfise mandibular em felino: Relato de caso**, Enciclopédia Biosfera, Centro Científico Conhecer, Goiânia, v.8, n.15. 2012. pp708-720. Disponível em: <https://www.conhecer.org.br/enciclop/2012b/ciencias%20agrarias/Disjuncao.pdf> . Acesso em: 13 out. 2021.

FOSSUM, T.W **cirurgia de pequenos animais** 3. ed. Rio de Janeiro. Elsevier 2008. Pp 1015 a 1017, 1027 a 1029.

GIOSO, M.A. et al. Análise clínica e histológica da utilização da resina acrílica autopolimerizável nas fraturas de mandíbula e maxila e separação da sínfise mentoniana em cães e gatos. *Ciência Rural*, v.31, n.2, p.291-298, 2001.

HOBBS - LANGLEY 2013, in: **Feline practice a foundation manual**, HARVEY E TASKER, BSAVA.

HUDSON E HAMILTON. Atlas of feline anatomy for veterinarians pp 139

LITTLE SUZAN E 2012. **O Gato: medicina interna**. 1 edição. Rio de Janeiro. ROCA pp 679 a 681.

NizJ. A.; PrescinottoT. Disjunção de sínfise mentoniana em felinos: Relato De Caso. **Revista de Educação Continuada em Medicina Veterinária e Zootecnia do CRMV-SP**, v. 13, n. 2, p. 62-62, 10 nov. 2015.

ROCHA A. G. ;et al. **UTILIZAÇÃO DO BLOQUEIO LABIAL COM BOTÕES NA CORREÇÃO DAS FRATURAS MANDIBULARES EM GATOS**. Jaboticabal, ARS VETERINARIA, v.29, n.2, 083-087, 2013.

SHEBITZ e Wilkens, **Atlas de Anatomia Radiográfica do cão e do gato**. 5. ed. 2000. Manole. Atlas of feline anatomy for veterinarians, 1993, Saunders company.

TAYLOR R.A 1996 In: BOJARB J.M **Técnicas atuais em cirurgia de Pequenos animais**. 3 ed. São Paulo. Roca pp 838 a 841.



PRADO, Tales Dias do; SILVA, Luis Antonio Franco da; MARIANO, Kauana Peixoto; RODRIGUES, Leticia Furtado; MENESES, Thaís Domingos; ROZA, Marcello Rodrigues da: **Técnicas de imobilização de mandíbulas de cães e gatos: revisão de literatura**, Medvop, Revista Científica de Medicina Veterinária 2011; 9(31) pp 600-605. Disponível em: <https://docplayer.com.br/19482739-Tecnicas-de-imobilizacao-de-mandibulas-de-caes-e-gatos-revisao-de-literatura.html>. Acesso em 25 out. 2021.

VERSTRAETE, M.J. FRANK, in: SLATTER. **Manual de cirurgia de pequenos animais**. 3ed. vol. 2. Manole 2007.