

Universidade Federal do Rio Grande do Sul

Faculdade de Medicina

Programa de Pós-Graduação em Medicina: Ciências Cirúrgicas

Daniel Lauxen Junior

**EFEITOS DA LIBERAÇÃO CIRÚRGICA DA BANDA ILIOTIBIAL NA
GONARTROSE COM DESVIO EM VALGO**

Dissertação apresentada ao
Programa de Pós-Graduação em
Medicina: Ciências Cirúrgicas para
obtenção do Título de Mestre em
Medicina: Cirurgia

Orientador: Prof. Dr. João Luiz Ellera Gomes

2020

Universidade Federal do Rio Grande do Sul

Faculdade de Medicina

Programa de Pós-Graduação em Medicina: Ciências Cirúrgicas

Daniel Lauxen Junior

**EFEITOS DA LIBERAÇÃO CIRÚRGICA DA BANDA ILIOTIBIAL NA
GONARTROSE COM DESVIO EM VALGO**

Orientador: Prof. Dr. João Luiz Ellera Gomes

2020

Dissertação apresentada ao Programa de Pós-Graduação em Medicina:
Ciências Cirúrgicas da Faculdade de Medicina da Universidade Federal do
Rio Grande do Sul em Nível de Mestrado avaliada por Banca Examinadora
constituída por:

Prof. Dr. Manoel Roberto Maciel Trindade

Prof. Dr. José Antônio Veiga Sanhudo

Profa. Dra. Jacqueline Vieira de Castro

DEDICATÓRIA

A meus pais, Daniel (in memorian) e Selma, que sempre foram exemplos de trabalho, dedicação, fé e perseverança, transmitindo a mim e minhas irmãs, na prática, uma base sólida de valores éticos e morais, fazendo todos os esforços para que pudéssemos estudar e nos dedicar a nossas profissões.

AGRADECIMENTOS

A Deus, sobre todas as coisas.

A meu pai, Daniel Lauxen, que, apesar de sua partida prematura, foi sempre motivo de orgulho, um grande amigo e um grande exemplo.

A minha mãe, Selma Maria Schlindwein Lauxen, uma guerreira, mãe dedicada, que em todos os momentos faz o seu melhor com amor.

A minha irmã, Carine Lauxen, pelo carinho, compreensão e amizade incondicionais.

A minha irmã, Aline Lauxen (in memorian), pelos poucos e intensos momentos juntos.

A minha esposa, Christina Gerber Suksteris, companheira em todos os momentos, pelo apoio e pela compreensão nos diversos momentos de ausência dedicados a esse trabalho. Obrigado por fazer meus dias melhores.

A meu sogro, Henrique Jaime Suksteris (in memorian), e minha sogra, Helena Gerber Suksteris, pelo carinho e companheirismo que me acolheram em sua família.

A meus professores formadores, por serem fontes de inspiração e terem me permitido evoluir na arte da medicina, da ortopedia, e da cirurgia de joelho.

Ao colega Dr. Luís Gustavo Morato P. de Almeida, pela parceria, paciência e aprendizado constante.

Ao Dr. João Luiz Ellera Gomes, por ter me acolhido no Programa de Mestrado, por suas perspicazes orientações, idéias e correções, por sua paciência, por permitir que sua casuística desse origem a esse trabalho, e por inspirar sempre a busca pelo conhecimento e inovação.

A Universidade Federal do Rio Grande do Sul, e por seu corpo docente, por oportunizar este Programa de excelente qualidade.

E, finalmente, aos pacientes e seus familiares, motivo final da busca pelo aperfeiçoamento constante.

SUMÁRIO

Introdução	8
Referências da Introdução	9
Artigo de Revisão da Literatura	10
Referências da Revisão	23
Objetivos	30
Artigo Original em Português	31
Artigo Original em Inglês	45
Artigo Original em Inglês no Formato Enviado a Revista.....	60

INTRODUÇÃO

A gonartrose tem uma prevalência estimada de aproximadamente 3,8% da população mundial¹, chegando a uma prevalência de 25,4% dos adultos em alguns estudos². Resulta em dor, rigidez e perda de função progressivos. É a principal causa de incapacidade relacionada a mobilidade nos Estados Unidos³.

O tratamento da gonartrose envolve uma ampla variedade de medidas, como mudanças no estilo de vida, medidas farmacológicas, fisioterapêuticas e cirúrgicas⁴. Redução ponderal, exercícios de fortalecimento muscular e aeróbicos, medidas fisioterapêuticas analgésicas, medicações analgésicas, anti-inflamatórias, e outras são usadas inicialmente.

Entre as principais opções cirúrgicas, citamos a artroscopia de joelho, osteotomias, e as artroplastias.

A artroscopia de joelho para desbridamento articular foi muito utilizado em décadas passadas, mas estudos mais recentes tornaram a indicação do método discutível, mostrando efeitos discretos e de curta duração^{5,6}.

As osteotomias são utilizadas visando uma correção da deformidade causada pela doença, e alívio de carga e pressão no compartimento femorotibial mais acometido e sintomático. Entretanto, são procedimentos de recuperação prolongada, risco de complicações significativas, e muitas vezes apenas retardam a necessidade de uma artroplastia⁷.

Em gonartrose mais avançada, refratária às medidas não cirúrgicas, as principais indicações são as artroplastias. Atingem mais de 90% de bons resultados e mais de 90% de “sobrevivência” em 10 anos⁸. Mas são procedimentos invasivos, de custo elevado e sujeitos a complicações importantes como infecção e necessidade de retirada precoce dos implantes, entre outros.

REFERÊNCIAS DA INTRODUÇÃO

- [1] Cross M, et al. The global burden of hip and knee osteoarthritis: estimates from the global burden of disease 2010 study. *Ann Rheum Dis.* 2014 Jul;73(7):1323-30.
- [2] Felson DT, Naimark A, Anderson K, Kazis L, Castelli W, Meenan RF. The prevalence of knee osteoarthritis in the elderly. The Framingham Osteoarthritis Study. *Arthritis Rheum* 1987;30:914–8.
- [3] McDonough CM, Jette AM. The contribution of osteoarthritis to functional limitations and disability. *Clin Geriatr Med* Aug 2010; 26:387–399.
- [4] Grazina R, et al. Clinical Management in Early OA. *Adv Exp Med Biol.* 2018;1059:111-135.
- [5] Kirkley A, et al. A randomized trial of arthroscopic surgery for osteoarthritis of the knee. *N Engl J Med.* 2008 Sep 11;359(11):1097-107.
- [6] Khan M, et al. Arthroscopic surgery for degenerative tears of the meniscus: a systematic review and meta-analysis. *CMAJ.* 2014 Oct 7;186(14):1057-64.
- [7] Kim, J.-H., Kim, H.-J., & Lee, D.-H. (2017). Survival of opening versus closing wedge high tibial osteotomy: A meta-analysis. *Sci Rep.* 2017 Aug 4;7(1):7296.
- [8] Yoon, J.-R., Ko, S.-N., Jung, K.-Y., Lee, Y., Park, J.-O., & Shin, Y.-S. (2019). Risk of Revision Following Total Knee Arthroplasty or High Tibial Osteotomy. *The Journal of Bone and Joint Surgery*, 101(9), 771–778.

ARTIGO DE REVISÃO

Gonartrose: Diagnóstico e Tratamento

RESUMO – Racional: A gonartrose é condição muito prevalente e incapacitante no mundo todo. **Objetivo:** Revisão da literatura sobre o diagnóstico e o manejo da gonartrose. **Método:** Revisão da literatura utilizando a base Medline/PubMed e literatura adicional. **Resultados:** Os tratamentos existentes até o momento visam a melhora dos sintomas, seja de forma não cirúrgica ou cirúrgica. **Conclusão:** Há uma grande variedade de opções de tratamento para essa condição prevalente. Na maioria das vezes com resultados satisfatórios.

DESCRITORES: Gonartrose, Osteotomia, Artroplastia

ABREVIATURAS:

LCA – Ligamento Cruzado Anterior

EVA – Escala Visual Analógica

OARSI – *Osteoarthritis Research Society International*

ACR – *American College of Rheumatology*

AAOS – *American Academy of Orthopedic Surgeons*

TENS – Estimulação elétrica nervosa transcutânea

AINEs – Anti-inflamatórios não-esteroides

OA – Osteoartrite

ADM – Ângulo de movimento

TVP – Trombose venosa profunda

TEP – Tromboembolia pulmonar

ABSTRACT – Motivation: Gonarthrosis is a prevailing condition that incapacitates people all over the world. **Objective:** To review the literature about the diagnosis and the handling of gonarthrosis. **Methods:** Literature review using the Medline/PubMed search engine and additional literature. **Results:** The existing treatments aim at the improvement of symptoms – be it surgically or non-surgically. **Conclusion:** There is a large array of treatment options for this prevailing condition, and most of the time they bring satisfactory results.

KEY-WORDS: Gonarthrosis; Osteotomy; Arthroplasty

INTRODUÇÃO

A gonartrose tem uma prevalência estimada de aproximadamente 3,8% da população mundial¹, chegando a uma prevalência de 25,4% dos adultos em alguns estudos². Segundo dados do National Health Interview Survey, estima-se que 14 milhões de pessoas no Estados Unidos tem gonartrose sintomática, metade dessas com menos de 65 anos de idade³. Resulta em dor, rigidez e perda de função progressivos. É a principal causa de incapacidade relacionada a mobilidade nos Estados Unidos e uma das principais no mundo^{1,4}.

ETIOLOGIA

A gonartrose tem etiologia multifatorial, sendo implicados fatores de risco sistêmicos: sociodemográficos, genéticos, metabólicos; e fatores de risco ao nível da articulação: morfologia articular, força muscular, alinhamento, ocupação/esportes, e lesões ou cirurgias prévias.

Idade avançada é um fator de risco bem estabelecido para o desenvolvimento de gonartrose⁵. Sexo feminino é um fator de proteção para o desenvolvimento da gonartrose⁶.

Afroamericanos tem maior probabilidade de desenvolver gonartrose sintomática. Homens afroamericanos tem maior propensão a gonartrose medial do que mulheres afroamericanas ou caucasianos^{5,7}.

Estima-se que 30 a 65% do risco para gonartrose possa ser determinado geneticamente⁸. Já foram identificados 21 possíveis loci independentes de suscetibilidade para gonartrose⁹.

Obesidade é outro fator de risco para a gonartrose^{5,8}. Redução ponderal inclusive tem sido associado consistentemente com melhora com sintomas e foi associado com redução da velocidade de degeneração articular^{10,11}.

Estudos tem relacionado maior densidade mineral óssea com maior evolução de artrose em membro inferior^{5,8}.

Formatos não usuais de articulação tíbio-fibular foram associados a defeitos de cartilagem, lesões de medular óssea e osteófitos no compartimento lateral¹².

Há literatura divergente sobre a influência do trofismo muscular dos membros inferiores na prevalência de gonartrose. Entre pacientes sem artrose radiográfica, áreas musculares maiores em cortes transversais de extensores e de vasto medial foram associadas a artrose femoropatelar¹³. Já em estudo com pacientes com lesão de LCA, maiores taxas musculo/gordura em cortes transversais em coxa superior foram fatores protetores contra gonartrose¹⁴.

Comparação entre o mal alinhamento de joelho e incidência de gonartrose não é tão evidente na literatura, quanto a influência do mal alinhamento na evolução da gonartrose^{5,6}, sendo a flambagem em varo o achado mais prejudicial¹⁵.

Lesões de ligamento cruzado anterior, meniscais, e condrais tem associação com surgimento de gonartrose^{7,8}. É estimado que quem teve lesão de LCA e de menisco tem 2,5 vezes mais chance de desenvolver gonartrose e 4 vezes mais chance de necessitar de artroplastia total de joelho¹⁶, mas a correção cirúrgica dessas lesões parece não interferir nesse aumento de risco^{5,16}.

Atividades laborativas repetitivas têm sido associadas a maior chance de desenvolvimento de gonartrose^{6,8}. Esporte recreativo tem uma associação menos comprovada^{17,18}, talvez sendo o aumento de chance de gonartrose devido as lesões decorrentes do esporte.

DIAGNÓSTICO

O diagnóstico de gonartrose é complexo, levando-se em conta sinais e sintomas: dor de início insidioso, edema, rigidez, e exames de imagem, geralmente radiografias. Para a

avaliação, as radiografias a serem obtidas são: anteroposterior com apoio, Rosemberg (póstero-anterior com apoio e 45 graus de flexão de joelho) e perfil. Na avaliação do paciente, além do grau da artrose em si, também são usadas escalas de avaliação de dor (EVA, por exemplo) e de função, como a escala de Lysholm (Figura 1).

Figura 1: Escala Funcional de Lysholm, validada para o português¹⁹:

<p>Mancar (5 pontos) Nunca = 5 Leve ou periodicamente = 3 Intenso e constantemente = 0</p> <p>Apoio (5 pontos) Nenhum = 5 Bengala ou muleta = 2 Impossível = 0</p> <p>Travamento (15 pontos) Nenhum travamento ou sensação de travamento = 15 Tem sensação, mas sem travamento = 10 Travamento ocasional = 6 Frequente = 2 Articulação (junta) travada no exame = 0</p> <p>Instabilidade (25 pontos) Nunca falseia = 25 Raramente, durante atividades atléticas ou outros exercícios pesados = 20 Frequentemente durante atividades atléticas ou outros exercícios pesados (ou incapaz de participação) = 15 Ocasionalmente em atividades diárias = 10 Frequentemente em atividades diárias = 5 Em cada passo = 0</p>	<p>Dor (25 pontos) Nenhuma = 25 Inconstante ou leve durante exercícios pesados = 20 Marcada durante exercícios pesados = 15 Marcada durante ou após caminhar mais de 2 Km = 10 Marcada durante ou após caminhar menos de 2 Km = 5 Constante = 0</p> <p>Inchaço (10 pontos) Nenhum = 10 Com exercícios pesados = 6 Com exercícios comuns = 2 Constante = 0</p> <p>Subindo escadas (10 pontos) Nenhum problema = 10 Levemente prejudicado = 6 Um degrau cada vez = 2 Impossível = 0</p> <p>Agachamento (5 pontos) Nenhum problema = 5 Levemente prejudicado = 4 Não além de 90 graus = 2 Impossível = 0</p> <p>Pontuação total: _____</p>
<p>Quadro de pontuação: Excelente: 95 – 100; Bom: 84 – 94; Regular: 65 – 83; Ruim: < 64</p>	

CLASSIFICAÇÃO

Há diversas classificações radiológicas para gonartrose, entre as mais clássicas, a classificação de Ahlback e a de Kellgren e Lawrence²⁰.

Ahlback:

- Grau 0: sem alterações
- Grau 1: redução do espaço articular < 3 mm

- Grau 2: espaço articular obliterado ou quase obliterado
- Grau 3: atrito ósseo pequeno (< 5 mm)
- Grau 4: moderado atrito ósseo (5-15 mm)
- Grau 5: atrito ósseo severo (>15 mm)

Kellgren e Lawrence:

- Grau 0: sem alterações
- Grau 1: possível redução do espaço articular e possíveis osteófitos
- Grau 2: osteófitos e possível redução do espaço articular
- Grau 3: osteófitos, redução do espaço articular e algum grau de esclerose e possível deformidade óssea
- Grau 4: osteófitos grandes, marcada redução do espaço articular, severa esclerose e deformidade óssea.

TRATAMENTO

A gonartrose é uma doença progressiva e degenerativa. Os tratamentos atuais baseiam-se no controle de sintomas, melhora da função e retardar a progressão da doença, até que a severidade do quadro clínico determine a necessidade de intervenção cirúrgica.

TRATAMENTO NÃO CIRÚRGICO

Diferentes sociedades desenvolvem guidelines padronizando o tratamento na gonartrose, entre os principais a Osteoarthritis Research Society International (OARSI), a American College of Rheumatology (ACR) e a American Academy of Orthopedic Surgeons (AAOS) (Tabela abaixo²¹).

Tratamento	OARSI	ACR	AAOS
Exercício (aquáticos ou não)	Apropriado	Recomendação forte	Recomendação forte
Estimulação elétrica nervosa transcutânea (TENS)	Incerto	Recomendação condicional	Inconclusivo
Controle ponderal	Apropriado	Recomendação forte	Recomendação moderada
Condroitina e Glucosamina	Não apropriado como modificador de doença. Incerto	Recomendação contra o uso	Recomendação contra o uso
Acetaminofeno	Sem comorbidades: apropriado	Recomendação condicional	Inconclusivo
Duloxetina	Apropriado	Não recomendado	Não recomendado
AINEs Orais	Sem comorbidade: apropriado Com comorbidades: não apropriado	Recomendação condicional	Recomendação forte
AINEs Tópicos	Apropriado	Recomendação condicional	Recomendação forte
Opióides	Incerto	Não recomendado	Apenas tramadol recomendado
Corticóides intra-articulares	Apropriado	Recomendação condicional	Inconclusivo
Viscossuplementação intra-articular	Incerto	Não recomendado	Recomendação contra o uso

Modificações do estilo de vida, incluindo exercícios de baixo impacto devem ser incentivados^{22,23}.

A educação do paciente em relação a sua doença e tratamento também é recomendado nos guidelines e facilita a mudança de comportamento e aumenta a aderência ao tratamento²⁴.

Pacientes com sobrepeso ou obesos devem ser orientados a perder peso. Há evidências de melhora dos sintomas^{25,26} e redução da velocidade de progressão da doença²⁷.

O objetivo do uso de órteses é reduzir dor e melhorar a sensação de instabilidade que pode estar presente. O candidato ideal para uma órtese tem artrose unicompartmental com deformidade redutível passivamente (varo ou valgo). Revisão da recente mostrou melhora na dor e função com uso de órteses²⁸.

Há bom nível de evidência que exercícios de fortalecimento muscular e aeróbicos trazem melhora sintomática na OA de joelho, por ajudarem a estabilizar a articulação do joelho, enquanto exercícios de alongamento e ganho de ADM ajudam a prevenir contraturas^{15,29-32}.

Analgésicos e anti-inflamatórios não-esteroides são prescritos para pacientes com exacerbação da dor e edema articular. Atuam bloqueando agentes inflamatórios como as prostaglandinas, ciclooxigenase ou lipooxygenase. Devido a seus possíveis eventos colaterais, como cardiotoxicidade, nefrotoxicidade e efeitos sobre o trato gastrointestinal, devem estar prescritos com cautela e de acordo com o perfil de fatores de risco do paciente^{33,34}.

Aplicações intra-articulares de corticoides são indicadas em exacerbações de sintomas quando o uso de AINEs se mostrar insuficiente³⁵. Estudos mostram que essas aplicações são efetivas no controle da dor, mas que seu efeito dura menos de 2 semanas³⁶.

Aplicações de ácido hialurônico intra-articulares tem vantagens teóricas no tratamento da Osteoartrose do que as aplicações de corticóides. Entre elas, suas propriedades visco elásticas, analgésicas, anti-inflamatórias e condroprotetoras. Revisão da Cochrane mostrou alívio sintomático entre 5 e 13 semanas³⁷.

TRATAMENTO CIRÚRGICO

Entre as opções de tratamento cirúrgico, temos como as principais a artroscopia de joelho, as osteotomias, e as artroplastias.

Os procedimentos artroscópicos para tratamento da gonartrose, incluem lavagem articular e desbridamento, que teoricamente removeriam debris, citosinas inflamatórias e possíveis corpos livres^{38,39}. No entanto, apesar dessas vantagens teóricas, revisões sistemáticas e meta-análises tem demonstrado que a artroscopia isolada ou em associação com infiltrações de corticoide não tem levado a benefícios relevantes. Essa falta de benefício parece ocorrer mesmo nas análises de subgrupo que avaliaram apenas pacientes com sintomas mecânicos (bloqueio articular, por exemplo)⁴⁰⁻⁴².

As osteotomias têm indicação em casos de gonartrose predominantemente unicompartimental (medial ou lateral), associada a deformidade em varo ou valgo. As osteotomias podem ser de abertura ou fechamento. Tem o objetivo de mudar o eixo mecânico do membro, transferindo a carga para o compartimento menos acometido, aliviando sintomas e retardando a progressão da doença⁴³. Para um melhor resultado, entretanto, é importante a seleção criteriosa do paciente. Tem indicação pacientes com menos de 60-65 anos, sem sintomas de artrose na articulação fêmoro-patelar, com joelho estável, sem doença inflamatória. Esses procedimentos devem ser evitados em pacientes com sobrepeso ou condrocalcinose⁴⁴.

Alívio de carga articular via osteotomias tem sido usadas tradicionalmente como um procedimento mais conservador para retardar a necessidade de artroplastias. Uma revisão sistemática mostrou que osteotomia tibial alta é efetiva em reduzir dor e melhorar função em pacientes com gonartrose medial⁴⁵. Entretanto não há estudos comparativos em relação a outros procedimentos cirúrgicos. A taxa de sobrevivência das osteotomias vai de 64% a 91,6% em 10 anos^{46,47}, dependendo do tipo e indicação da osteotomia. São, no entanto, procedimentos invasivos, e com período de recuperação prolongado.

As artroplastias podem ser uni ou bi compartimentais, ou totais. Tem indicação em estágios avançados da artrose na falha dos tratamentos anteriores.

As próteses unicompartmentais são indicadas quando os demais compartimentos estão preservados e o paciente possui joelho estável, com bom alinhamento. Na literatura, encontramos taxa reportadas de sobrevivência dessas próteses entre 85,5 e 94,4% em 10 anos^{48,49}.

O design e o resultado das próteses femoropatellares tem evoluído ao longo dos anos, mas ainda aquém das próteses totais. Tem indicação em artrose isolada desse compartimento, o que é relativamente pouco frequente⁵⁰. Lonner et al⁵¹. Reportaram 96% de resultados bons a excelentes e 95,8% de taxa de sobrevivência em 5 anos. Van Jonbergen et al. Reportaram uma taxa de sobrevivência da artroplastia de 84% em 10 anos⁵².

As próteses totais devem ser a última opção no tratamento da gonartrose. Duffy et al.⁵³ em trabalho com seguimento mínimo de 10 anos demonstrou taxa de sobrevivência de 96% em 10 anos e 85% em 15 anos. A taxa média de sobrevivência das próteses diminui, entretanto, em pacientes mais jovens e ativos⁵⁴. A taxa geral de complicações é de aproximadamente 5%, sendo infecção em 1 a 2%^{55,56} e TVP e TEP entre 1 e 3%⁵⁷.

TÉCNICA CIRÚRGICA DA ARTROPLASTIA TOTAL DE JOELHO

Na técnica cirúrgica da artroplastia total de joelho, substitui-se as superfícies articulares por componentes protéticos, e usa-se de métodos de liberação ligamentar e de partes moles para atingir espaços articulares simétricos ao estresse em varo e valgo, conhecido como técnica do Gap.

Há diversas sequências de liberações de estruturas mediais e laterais descritas, quando o compartimento respectivo compartimento está mais tenso. Em gonartrose um joelho em valgo, por exemplo, em aproximadamente 25% dos casos apresentam-se com

encurtamento de estruturas laterais⁵⁸. Nesses casos, várias sequencias de liberação são descritas⁵⁹⁻⁶⁰, mas alguns autores sugerem que essa liberação seja iniciada pela liberação da banda iliotibial⁶¹⁻⁶².

Uma assimetria no grau de tensionamento entre as estruturas laterais e mediais pode levar a sensação de instabilidade, em caso de frouxidão, ou de aumento de pressão, dor ou até frouxidão precoce da artroplastia em caso de hiperconstricção.

Essa lógica de equilíbrio de partes moles encurtadas, no entanto, não é classicamente utilizada em pacientes não protéticos, mesmo nos pacientes que apresentam desequilíbrios significativos.

REFERÊNCIAS DO ARTIGO DE REVISÃO

- [1] Cross M, et al. The global burden of hip and knee osteoarthritis: estimates from the global burden of disease 2010 study. *Ann Rheum Dis*. 2014 Jul;73(7):1323-30.
- [2] Felson DT, Naimark A, Anderson K, Kazis L, Castelli W, Meenan RF. The prevalence of knee osteoarthritis in the elderly. The Framingham Osteoarthritis Study. *Arthritis Rheum* 1987;30:914–8.
- [3] Deshpande BR, Katz JN, Solomon DH, et al. Number of persons with symptomatic knee osteoarthritis in the US: impact of race and ethnicity, age, sex, and obesity. *Arthritis Care Res (Hoboken)* 2016; 68:1743–1750.
- [4] Hubertsson J, Turkiewicz A, Petersson IF, et al. Understanding occupation, sick leave, and disability pension due to knee and hip osteoarthritis from a sex perspective. *Arthritis Care Res (Hoboken)* 2017; 69:226–233.
- [5] Allen KD, Golightly YM. State of the evidence. *Curr Opin Rheumatol* 2015;27:276–283.
- [6] Johnson VL, et al. The epidemiology of osteoarthritis. *Best Pract Res Clin Rheumatol*. 2014 Feb;28(1):5-15.
- [7] Zhang Y, Jordan JM. Epidemiology of osteoarthritis. *Clin Geriatr Med* 2010;26:355–369.
- [8] Neogi T, Zhang Y. Epidemiology of osteoarthritis. *Rheum Dis Clin North Am* 2013; 39:1–19.
- [9] Warner SC, Valdes AM. Genetic association studies in osteoarthritis: is it fairytale? *Curr Opin Rheumatol* 2017; 29:103–109.
- [10] Atukorala I, Makovey J, Lawler L, et al. Is there a dose-response relationship between weight loss and symptom improvement in persons with knee osteoarthritis? *Arthritis Care Res (Hoboken)* 2016; 68:1106–1114.

- [11] Gersing AS, Schwaiger BJ, Nevitt MC, et al. Is weight loss associated with less progression of changes in knee articular cartilage among obese and overweight patients as assessed with MR imaging over 48 months? Data from the Osteoarthritis Initiative. *Radiology* 2017; 284:508–520.
- [12] Lu M, Han W, Wang K, et al. Associations between proximal tibiofibular joint (PTFJ) types and knee osteoarthritic changes in older adults. *Osteoarthritis Cartilage* 2017; 25:1452–1458.
- [13] Goldman LH, Tang K, Facchetti L, et al. Role of thigh muscle cross-sectional area and strength in progression of knee cartilage degeneration over 48 months - data from the Osteoarthritis Initiative. *Osteoarthritis Cartilage* 2016; 24:2082–2091.
- [14] Jungmann PM, Baum T, Nevitt MC, et al. Degeneration in ACL Injured Knees with and without Reconstruction in Relation to Muscle Size and Fat Content- Data from the Osteoarthritis Initiative. *PLoS One* 2016; 11:e0166865.
- [15] Sharma L, Chang AH, Jackson RD, et al. Varus thrust and incident and progressive knee osteoarthritis. *Arthritis Rheumatol* 2017; 69:2136–2143.
- [16] Suter LG, Smith SR, Katz JN, et al. Projecting lifetime risk of symptomatic knee osteoarthritis and total knee replacement in individuals sustaining a complete anterior cruciate ligament tear in early adulthood. *Arthritis Care Res (Hoboken)* 2017; 69:201–208.
- [17] Lo GH, Driban JB, Kriska AM, et al. Is there an association between a history of running and symptomatic knee osteoarthritis? A cross-sectional study from the osteoarthritis initiative. *Arthritis Care Res (Hoboken)* 2017;69:183–191.
- [18] Driban JB, Hootman JM, Sitler MR, et al. Is participation in certain sports associated with knee osteoarthritis? A systematic review. *J Athl Train* 2017;52:497–506.
- [19] Peccin, M. S., Ciconelli, R., & Cohen, M. (2006). Questionário específico para sintomas do joelho “Lysholm Knee Scoring Scale”: tradução e validação para a língua portuguesa. *Acta Ortopédica Brasileira*, 14(5), 268–272.

- [20] Köse, Ö., Acar, B., Çay, F., Güler, F., Yüksel, H., & Yilmaz, B. (2017). Inter- and Intraobserver Reliabilities of Four Different Radiographic Grading Scales of Osteoarthritis of the Knee Joint. *The Journal of Knee Surgery*, 31(03), 247–253.
- [21] Mora JC, et al. Knee osteoarthritis: pathophysiology and current treatment modalities. *J Pain Res*. 2018 Oct 5;11:2189-2196.
- [22] Esser S, Bailey A. Effects of exercise and physical activity on knee osteoarthritis. *Curr Pain Headache Rep*. 2011;15(6):423–430.
- [23] Bennell KL, Hinman RS. A review of the clinical evidence for exercise in osteoarthritis of the hip and knee. *J Sci Med Sport*. 2011;14(1):4–9.
- [24] Gay C, et al. Educating patients about the benefits of physical activity and exercise for their hip and knee osteoarthritis. Systematic literature review. *Ann Phys Rehabil Med*. 2016 Jun;59(3):174-183.
- [25] Vincent HK, Heywood K, Connelly J, Hurley RW. Obesity and weight loss in the treatment and prevention of osteoarthritis. *PM R* 2012;4(5 Suppl):S59-67.
- [26] Christensen R, Bartels EM, Astrup A, Bliddal H (2007) Effect of weight reduction in obese patients diagnosed with knee osteoarthritis: a systematic review and meta-analysis. *Ann Rheum Dis* 66(4):433–439
- [27] Zheng H, Chen C. Body mass index and risk of knee osteoarthritis: systematic review and meta-analysis of prospective studies. *BMJ Open* 2015;5:e007568.
- [28] Brouwer RW, van Raaij TM, Jakma TTSC, et al. Braces and orthoses for treating osteoarthritis of the knee. *Cochrane Database Syst Rev* 2005; 1: CD004020.
- [29] Hochberg MC, Altman RD, April KT, Benkhalti M, Guyatt G, McGowan J, Towheed T, Welch V, Wells G, Tugwell P (2012) American College of Rheumatology 2012 recommendations for the use of nonpharmacologic and pharmacologic therapies in osteoarthritis of the hand, hip, and knee. *Arthritis Care Res (Hoboken)* 64(4):465–474

- [30] Beckwée D, Vaes P, Cnudde M, Swinnen E, Bautmans I. Osteoarthritis of the knee: why does exercise work? A qualitative study of the literature. *Ageing Res Rev*. 2013;12(1):226–236.
- [31] Pelland L, Brosseau L and Wells G. Efficacy of strengthening exercises for osteoarthritis (part I): a meta-analysis. *Phys Ther Rev* 2004; 9: 77–108.
- [32] Jamtvedt G, Dahm KT, Christie A, et al. Physical therapy interventions for patients with osteoarthritis of the knee: an overview of systematic reviews. *Phys Ther* 2008; 88: 123–136.
- [33] AAOS (2013) Treatment of osteoarthritis of the knee. Evidence-based guideline, 2nd edn. American Academy of Orthopaedic Surgeons
- [34] Smith SR, Deshpande BR, Collins JE, Katz JN, Losina E (2016) Comparative pain reduction of oral non-steroidal anti-inflammatory drugs and opioids for knee osteoarthritis: systematic analytic review. *Osteoarthr Cartil* 24(6):962–972
- [35] Filardo G, Kon E, Longo UG, Madry H, Marchettini P, Marmotti A, Van Assche D, Zanon G, Peretti GM (2016) Non-surgical treatments for the management of early osteoarthritis. *Knee Surg Sports Traumatol Arthrosc* 24(6):1775–1785
- [36] Hepper CT, Halvorson JJ, Duncan ST, et al. The efficacy and duration of intra-articular corticosteroid injection for knee osteoarthritis: a systematic review of level I studies. *J Am Acad Orthop Surg* 2009; 17: 638–646.
- [37] Bellamy N, Campbell J, Welch V, et al. Viscosupplementation for the treatment of osteoarthritis of the knee. *Cochrane Database Syst Rev* 2006; 2: CD005321.
- [38] Chang RW, Falconer J, David Stulberg S, Arnold WJ, Manheim LM, Dyer AR (1993) A randomized, controlled trial of arthroscopic surgery versus closed-needle joint lavage for patients with osteoarthritis of the knee. *Arthritis Rheumatol* 36(3):289–296
- [39] Ogilvie-Harris D, Fitialos D (1991) Arthroscopic management of the degenerative knee. *Arthroscopy* 7(2):151–157

- [40] Moseley JB, et al. A controlled trial of arthroscopic surgery for osteoarthritis of the knee. *N Engl J Med*. 2002 Jul 11;347(2):81-8.
- [41] Kirkley A, et al. A randomized trial of arthroscopic surgery for osteoarthritis of the knee. *N Engl J Med*. 2008 Sep 11;359(11):1097-107.
- [42] Khan M, et al. Arthroscopic surgery for degenerative tears of the meniscus: a systematic review and meta-analysis. *CMAJ*. 2014 Oct 7;186(14):1057-64.
- [43] Amis AA (2013) Biomechanics of high tibial osteotomy. *Knee Surg Sports Traumatol Arthrosc* 21(1):197–205
- [44] Rönn K, Reischl N, Gautier E, Jacobi M (2011) Current surgical treatment of knee osteoarthritis. *Arthritis*. <https://doi.org/10.1155/2011/454873>
- [45] Brouwer RW, Huizinga MR, Duivenvoorden T, van Raaij TM, Verhagen AP, Bierma-Zeinstra S, Verhaar JA (2014) Osteotomy for treating knee osteoarthritis. *Cochrane Libr*. <https://doi.org/10.1002/14651858.CD004019.pub3>
- [46] Finkelstein JA, Gross AE and Davis A. Varus osteotomy of the distal part of the femur: a survivorship analysis. *J Bone Joint Surg Am* 1996; 78: 1348–1352.
- [47] Kim, J.-H., Kim, H.-J., & Lee, D.-H. (2017). Survival of opening versus closing wedge high tibial osteotomy: A meta-analysis. *Sci Rep*. 2017 Aug 4;7(1):7296.
- [48] Scott, C. E. H., Wade, F. A., MacDonald, D., & Nutton, R. W. (2018). Ten-year survival and patient-reported outcomes of a medial unicompartmental knee arthroplasty incorporating an all-polyethylene tibial component. *Archives of Orthopaedic and Trauma Surgery*, 138(5), 719–729.
- [49] Lustig, S., Lording, T., Frank, F., Debette, C., Servien, E., & Neyret, P. (2014). Progression of medial osteoarthritis and long term results of lateral unicompartmental arthroplasty: 10 to 18 year follow-up of 54 consecutive implants. *The Knee*, 21, S26–S32.

- [50] McAlindon TE, Snow S, Cooper C, et al. Radiographic patterns of osteoarthritis of the knee joint in the community: the importance of the patellofemoral joint. *Ann Rheum Dis* 1992; 51: 844.
- [51] Ackroyd CE and Newman JH. The Avon patellofemoral arthroplasty: two to five year results. *J Bone Joint Surg Br* 2003; Suppl II): 162.
- [52] Van Jonbergen, H.-P. W., Werkman, D. M., Barnaart, L. F., & van Kampen, A. (2010). Long-Term Outcomes of Patellofemoral Arthroplasty. *The Journal of Arthroplasty*, 25(7), 1066–1071.
- [53] Duffy GP, Trousdale RT and Stuart MJ. Total knee arthroplasty in patients 55 years old or younger: 10- to 17-year results. *Clin Orthop Relat Res* 1998; 356: 22–27.
- [54] Robertsson, O., Knutson, K., Lewold, S., & Lidgren, L. (2001). The Swedish Knee Arthroplasty Register 1975-1997: An update with special emphasis on 41,223 knees operated on in 1988-1997. *Acta Orthopaedica Scandinavica*, 72(5), 503–513.
- [55] Kurtz SM, Lau E, Schmier J, et al. Infection burden for hip and knee arthroplasty in the United States. *J Arthroplasty* 2008;23:984–91.
- [56] Kurtz SM, Ong KL, Lau E, et al. Prosthetic joint infection risk after TKA in the Medicare population. *Clin Orthop Relat Res* 2010;468:52–6.
- [57] Bala, A., Huddleston, J. I., Goodman, S. B., Maloney, W. J., & Amanatullah, D. F. (2017). Venous Thromboembolism Prophylaxis After TKA: Aspirin, Warfarin, Enoxaparin, or Factor Xa Inhibitors? *Clinical Orthopaedics and Related Research®*, 475(9), 2205–2213. doi:10.1007/s11999-017-5394-6
- [58] McAuliffe MJ, et al. Coronal plane laxity of valgus osteoarthritic knee. *J Orthop Surg (Hong Kong)*. Jan-Apr 2019;27(1):2309499019833058.
- [59] Ranawat AS, et al. Total knee arthroplasty for severe valgus deformity. *J Bone Joint Surg Am*. 2005 Sep;87 Suppl 1(Pt 2):271-84.
- [60] Favorito PJ, Mihalko WM, Krackow KA (2002) Total knee arthroplasty in the valgus knee. *J Am Acad Orthop Surg* 10(1):16–24

[61] Whiteside LA (1999) Selective ligament release in total knee arthroplasty of the knee in valgus. *Clin Orthop Relat Res* 367:130–140

[62] Krackow KA, Mihalko WM (1999) Flexion-extension joint gap changes after lateral structure release for valgus deformity correction in total knee arthroplasty: a cadaveric study. *J Arthroplasty* 14(8):994–1004.

OBJETIVO

Avaliar o efeito da adição de técnica de liberação parcial da banda iliotibial em pacientes submetidos a artroscopia de joelho para meniscectomia, com graus moderados de artrose lateral e joelho valgo.

ARTIGO ORIGINAL EM PORTUGUÊS

**Efeitos Da Liberação Cirúrgica Do Banda Iliotibial Na
Gonartrose Com Desvio Em Geno-Valgo**

RESUMO:

Objetivo: Avaliar o efeito da adição de técnica de liberação parcial da banda iliotibial em pacientes submetidos a artroscopia de joelho para meniscectomia, com graus moderados de artrose lateral e joelho valgo.

Método: Avaliação de pacientes com geno-valgo graus 1 e 2 e artrose lateral graus 3 e 4, por Escala Funcional de Lysholm e Escala Visual Analógica de Dor (EVA) no pré-operatório e com 2 anos de seguimento.

Resultados: nos 20 casos, a média de Escala Funcional foi de 62,2 para 82,2 pontos. E a média na EVA no pré-operatório era de 8,45, e 2,75 em 2 anos de seguimento. Dois desses pacientes foram submetidos a artroplastia total de joelho por ausência de melhora significativa.

Conclusão: a adição da liberação parcial da banda iliotibial trouxe um alívio de dor e retorno a atividades superior ao esperado com meniscectomia isolada, retardando a necessidade de artroplastia total de joelho em boa parte dos pacientes, e de forma pouco invasiva.

Palavras-Chave: Osteoartrose, Genu Valgum, Fascia Lata

ABREVIATURAS:

EVA, Escala Visual Analógica; KL, Kellgren-Lawrence

Introdução

A participação da fáschia lata no valgismo do joelho, especialmente em pacientes com sequelas de paralisia infantil, levou ao desenvolvimento de técnicas para sua liberação total ou subtotal^{1,2}. Com a erradicação dessa doença, o balanço ligamentar, através de liberações seletivas de partes moles mediais e laterais passou a fazer parte da técnica cirúrgica da artroplastia total de joelho. Em pacientes não protéticos, entretanto, pouca ou nenhuma importância é dada a esse manejo de partes moles, mesmo em presença de desvio de eixo e constrições significativas.

Pacientes com artrose lateral e genu valgo tem, com alguma frequência, encurtamento de estruturas laterais, deixando eventualmente a deformidade parcialmente ou não redutível. Esse encurtamento pode, em teoria, contribuir para uma maior pressão no compartimento lateral e piora dos sintomas.

Há diversas técnicas descritas para liberações da banda iliotibial em pacientes não protéticos para tratamento de síndrome da banda iliotibial, com perfil de segurança satisfatório³⁻⁶.

O objetivo deste trabalho é avaliar o efeito da adição de técnica de liberação parcial da banda iliotibial em pacientes submetidos a artroscopia de joelho para meniscectomia, com graus moderados de artrose lateral e joelho valgo.

Métodos:

Foram incluídos nesse estudo pacientes com gonartrose lateral e valgo graus 1 e 2 (<10 graus e entre 10 e 20 graus respectivamente), clínica de lesão de menisco lateral, praticantes de atividades físicas e desejo de retardar uma artroplastia de joelho. A média de idade dos pacientes foi de 61,5 anos (51 a 72), com artrose graus 3 e 4 de KL (tabela 1).

Os pacientes foram submetidos a artroscopia para desbridamento lateral e liberação capsular lateral inframeniscal e justa tibial (Figura 1), e foi adicionado o procedimento de

liberação da banda iliotibial como descrito abaixo, como tentativa de retardar a necessidade de uma artroplastia de joelho.

Além dos portais para artroscopia, foi realizada uma incisão cutânea horizontal de aproximadamente 2 cm e uma liberação, também horizontal dos 2 terços anteriores da banda iliotibial, ao nível do fêmur distal (Figura 2).

Foram avaliados o nível de dor por EVA e nível de limitação para atividades de vida diária por Lysholm, no pré-operatório e com 24 meses de seguimento pós-operatório.

A pesquisa foi aprovada pelo Comitê de Ética do Hospital de Clínicas de Porto Alegre (HCPA) da Universidade Federal do Rio Grande do Sul (UFRGS), sob o número 2015-0485.

Análise estatística

As variáveis quantitativas foram descritas por média e desvio padrão e as categóricas por frequências absolutas e relativas.

Para comparar médias pré e pós intervenção, o teste t-student para amostras pareadas foi utilizado.

Na comparação das médias entre grupos, o teste t-student para amostras independentes foi aplicado.

O nível de significância adotado foi de 5% ($p < 0,05$) e as análises foram realizadas no programa SPSS versão 21.0.

Resultados

A pontuação pré-operatória média dos pacientes na escala de Lysholm foi de 62,2 e EVA 8,45. Dois pacientes foram submetidos a artroplastia total de joelho, por ausência melhora dos sintomas com o primeiro procedimento. Nenhum paciente apresentou sintomas de falseio ou frouxidão. Na média, houve uma melhora de 23 pontos na escala de Lysholm e redução de 5,70 pontos na EVA com 24 meses de seguimento (tabela 2).

Considerando-se os pacientes que não necessitaram de artroplastia, a variação na escala funcional foi de 24,8 pontos e redução de 6,33 pontos na EVA. Nos pacientes que foram submetidos a artroplastia a melhora média na escala funcional foi de apenas 7 pontos e não houve variação na EVA.

Não houve diferença significativa na diferença de pontuação na escala funcional e na EVA entre os graus 3 e 4 de artrose ou entre os graus 1 e 2 de valgismo (tabela 3).

Discussão

Nas diversas técnicas de artroplastia total de joelho, busca-se níveis adequados e simétricos de frouxidão medial e lateral.

No joelho valgo, com artrose lateral, aproximadamente 25% dos pacientes apresentam-se com encurtamento de partes moles laterais, tornando a deformidade irreduzível, eventualmente⁷. Em pacientes submetidos a artroplastia total de joelho, há várias sequencias de liberação de partes moles laterais descritas⁸⁻¹⁰. Diversos autores defendem como primeiro gesto de liberação, a liberação da banda iliotibial¹¹⁻¹³.

Em pacientes com artrose lateral e joelho valgo, há uma tendência a mais restrição lateral em menores graus de flexão, angulações onde a banda iliotibial fica mais tensa⁷.

Um perfil adequado de segurança e retorno a atividades físicas já foi documentado em diversas técnicas de liberação isolada da banda iliotibial em pacientes não protéticos, para tratamento de síndrome de atrito da banda iliotibial^{3,4,14,15}.

Diversos trabalhos avaliaram o efeito de artroscopia em gonartrose, mostrando efeitos discretos e de curta duração¹⁶⁻²⁰.

Nesse trabalho, a adição da liberação parcial da banda iliotibial trouxe um alívio de dor e retorno a atividades superior ao esperado com artroscopia simples, retardando a necessidade de artroplastia total de joelho em boa parte dos pacientes, e de forma pouco invasiva.

Como fraquezas desse estudo, apontamos o número pequeno de pacientes, ausência de grupo controle e tempo de seguimento insuficiente para avaliarmos se a liberação da banda iliotibial interfere na progressão da artrose desses pacientes.

Esse trabalho pretende lançar atenção ao possível benefício de tratar os desequilíbrios de tensionamento ligamentar e de partes moles também nos pacientes não submetidos a artroplastia. A adição da liberação da banda iliotibial tensa em pacientes com artrose lateral e valgismo do joelho, submetidos a artroscopia, trouxe benefício adicional em relação a escores de vida diária, em relação a artroscopia isolada.

Referências Bibliográficas

- [1] Ober FR. The role of the iliotibial band and fascia lata as a factor in the causation of low-back disabilities and sciatica. *J Bone Joint Surg.* 1936;18:105–10.
- [2] Yount CC. The role of the tensor fascia femoris in certain deformities of the lower extremities. *J Bone Joint Surg.* 1926;8:171–93.
- [3] Martens M, et al. *Am J Sports Med.* Sep-Oct 1989;17(5):651-4.
- [4] Holmes JC, et al. *Am J Sports Med.* May-Jun 1993;21(3):419-24
- [5] Richards DP, et al. Iliotibial band Z-lengthening. *Arthroscopy.* 2003 Mar;19(3):326-9.
- [6] Pierce TP, et al. Iliotibial Band Lengthening: An Arthroscopic Surgical Technique. *Arthrosc Tech.* 2017 Jun 12;6(3):e785-e789.
- [7] McAuliffe MJ, et al. Coronal plane laxity of valgus osteoarthritic knee. *J Orthop Surg (Hong Kong).* Jan-Apr 2019;27(1):2309499019833058.
- [8] Ranawat AS, et al. Total knee arthroplasty for severe valgus deformity. *J Bone Joint Surg Am.* 2005 Sep;87 Suppl 1(Pt 2):271-84.
- [9] Rossi R, et al. *Int Orthop.* 2014 Feb;38(2):273-83.
- [10] Favorito PJ, Mihalko WM, Krackow KA (2002) Total knee arthroplasty in the valgus knee. *J Am Acad Orthop Surg* 10(1):16–24
- [11] Whiteside LA (1999) Selective ligament release in total knee arthroplasty of the knee in valgus. *Clin Orthop Relat Res* 367:130–140
- [12] Krackow KA, Jones MM, Teeny SM, Hungerford DS (1991) Primary total knee arthroplasty in patients with fixed valgus deformity. *Clin Orthop Relat Res* 273:9–18
- [13] Krackow KA, Mihalko WM (1999) Flexion-extension joint gap changes after lateral structure release for valgus deformity correction in total knee arthroplasty: a cadaveric study. *J Arthroplasty* 14(8):994–1004

- [14] Drogset JO, Rossvoll I, Grontvedt T. Surgical treatment of iliotibial band friction syndrome. A retrospective study of 45 patients. *Scand J Med Sci Sports* 1999;9:296-298.
- [15] Hariri S, Savidge ET, Reinold MM, Zachazewski J, Gill TJ. Treatment of recalcitrant iliotibial band friction syndrome with open iliotibial band bursectomy: Indications, technique, and clinical outcomes. *Am J Sports Med* 2009;37:1417-1424.
- [16] Chang RW, et al. A randomized, controlled trial of arthroscopic surgery versus closed-needle joint lavage for patients with osteoarthritis of the knee. *Arthritis Rheum.* 1993 Mar;36(3):289-96.
- [17] Moseley JB, et al. A controlled trial of arthroscopic surgery for osteoarthritis of the knee. *N Engl J Med.* 2002 Jul 11;347(2):81-8.
- [18] Kirkley A, et al. A randomized trial of arthroscopic surgery for osteoarthritis of the knee. *N Engl J Med.* 2008 Sep 11;359(11):1097-107.
- [19] Khan M, et al. Arthroscopic surgery for degenerative tears of the meniscus: a systematic review and meta-analysis. *CMAJ.* 2014 Oct 7;186(14):1057-64.
- [20] Van de Graaf VA, et al. Effect of Early Surgery vs Physical Therapy on Knee Function Among Patients With Nonobstructive Meniscal Tears: The ESCAPE Randomized Clinical Trial. *JAMA.* 2018 Oct 2;320(13):1328-1337.

Tabela 1 – Caracterização da amostra

Variáveis	n=20
Grau de artrose (KL) – n(%)	
3	12 (60,0)
4	8 (40,0)
Grau de deformidade – n(%)	
1	12 (60,0)
2	8 (40,0)

Figura 1: Liberação capsular lateral inframeniscal e justa tibial

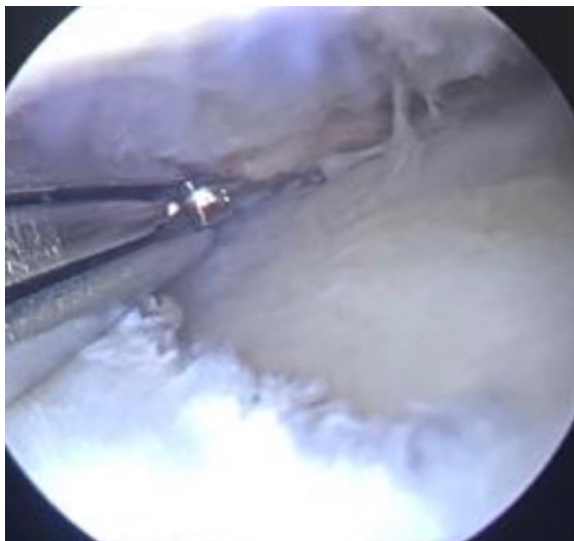


Figura 2: Liberação parcial da banda iliotibial

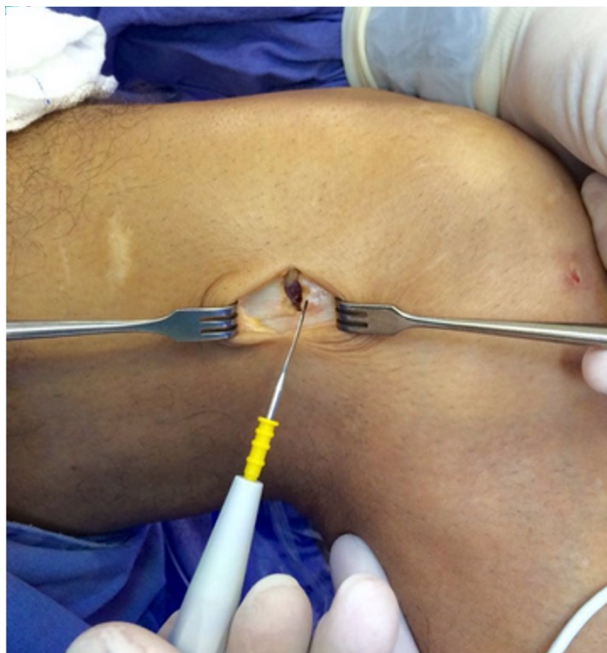

Tabela 2 – Comparação das variáveis pré e pós

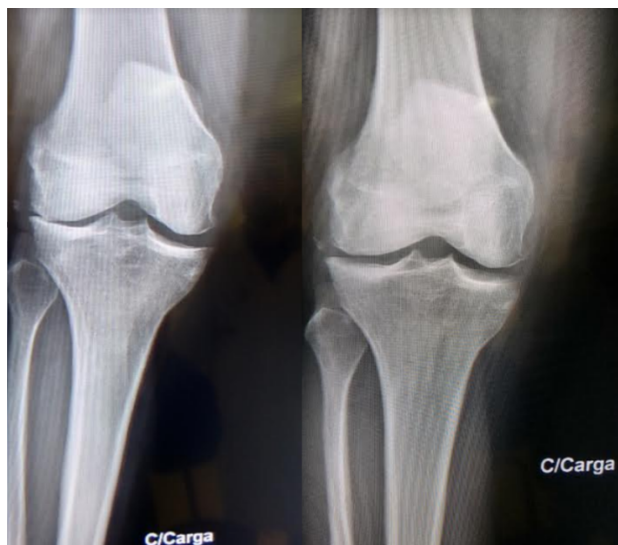Variáveis	Pré	Pós	Diferença (IC 95%)	p
	Média ± DP	Média ± DP		
Escala funcional (Lysholm)	62,2 ± 4,9	85,2 ± 8,3	23,0 (19,8 a 26,2)	<0,001
Escala de dor EAV	8,45 ± 0,51	2,75 ± 2,40	-5,70 (-6,72 a - 4,68)	<0,001

Tabela 3 – Associação da melhora dos escores de escala funcional e de dor com o uso de prótese, grau de artrose e grau de deformidade

Variáveis	Δ Escala Funcional (Lysholm)		Δ Escala de dor EAV	
	Média ± DP	p	Média ± DP	p
Submetidos a prótese		<0,001		<0,001
Não	24,8 ± 4,24		-6,33 ± 1,03	
Sim	7,00 ± 4,24		0,00 ± 0,00	
Grau de artrose (KL)		0,561		0,156
3	23,9 ± 3,26		-6,42 ± 0,67	
4	21,6 ± 10,4		-4,63 ± 3,16	
Grau de deformidade		0,366		0,110
1	24,4 ± 3,23		-6,50 ± 0,67	
2	20,9 ± 10,1		-4,50 ± 3,07	

Δ: Diferença entre as avaliações pré e pós

Figura 3: radiografias com apoio pré e pós operatórias



ORIGINAL ARTICLE

Effect Of Surgical Release Of Iliotibial Band In Valgus Gonarthrosis.

ABBREVIATIONS: VAS, Visual Analog Scale; KL, Kellgren-Lawrence

ABSTRACT:

OBJECTIVE: To evaluate the effect of the partial release of the iliotibial band in patients who have undergone arthroscopic meniscectomy with moderate degrees of lateral arthrosis and valgus knee deformity.

METHODS: We evaluated patients who suffered from genu valgum (degrees 1 and 2) and lateral arthrosis (degrees 3 and 4) according to the Lysholm Functional Scale and to the pain Visual Analog Scale (VAS) in the preoperative period and after 2 years of follow up.

RESULTS: In 20 cases, the Functional Scale mean improved from 62,2 to 82,2 points. The VAS mean in the preoperative period was 8,45 and reached 2,75 after 2 years of follow up. Two patients underwent total knee arthroplasty due to a lack of significant improvement.

CONCLUSION: In a less invasive way, the partial release of the iliotibial band brought pain relief and helped patients return to their activities far more effectively than what would be expected from isolated meniscectomy, which delayed the need of total knee replacement in most patients.

Key Words: Osteoarthritis, Genu Valgum, Fascia Lata

Introduction

The role of the fasciae latae in knee valgus, especially in patients with sequels of poliomyelitis, has led to the development of techniques for its total or subtotal release^{1,2}. With the eradication of this disease, ligament balance – achieved by selective release of medial and lateral soft tissues – became part of the surgical technique of total knee arthroplasty. Regarding non-prosthetic patients, however, little to no importance is given to this handling of soft tissues, even when there is axis deviation and significant constriction.

Frequently, patients with lateral arthrosis and knee valgus suffer from the shortening of lateral structures, which sometimes makes this deformity partially reducible or irreducible. In theory, this shortening may contribute to more pressure in the lateral compartment and to a worsening of the symptoms.

Several techniques were described for releases of the iliotibial band in non-prosthetic patients for the treatment of iliotibial band syndrome, and they showed a satisfactory level of safety³⁻⁶.

The objective of this study is to evaluate the effect of adding the technique of partial release of the iliotibial band to the surgical procedure in patients who undergo knee arthroscopy for meniscectomy, with moderate degrees of lateral arthrosis and knee valgus.

Methods

In this study, the participants were patients that suffered from lateral gonarthrosis and knee valgus – degrees 1 and 2 (<10 degrees and between 10 and 20 degrees, respectively) – and presented symptoms of a lateral meniscus tear; they practiced physical activities and intended to delay a knee arthroplasty. The average age of the patients was 61.5 (51 to 72), with arthrosis in degrees 3 and 4 according to the Kellgren-Lawrence scale (Table 1).

The patients were submitted to lateral debridement and lateral inframeniscal capsular release – close to the tibia – (Figure 1), to which was added a procedure for iliotibial band release, as described below, in an attempt at delaying the need for a knee arthroscopy.

Besides the portals for the arthroscopy, a horizontal skin incision was performed with approximately 2 cm – as well as a horizontal release of the anterior two-thirds of the iliotibial band at the level of the distal femur (Figure 1).

The level of pain was assessed by the Visual Analog Scale (VAS) and the level of limitation to everyday life activities was assessed by the Lysholm scale, both in the preoperative period and after 24 months of postoperative follow-up.

This research was approved by the Ethics Committee of the Clinical Hospital of Porto Alegre (Hospital de Clínicas de Porto Alegre – HCPA) of the Federal University of Rio Grande do Sul (Universidade Federal do Rio Grande do Sul – UFRGS) under number 2015-0485.

Statistical Analysis

The quantitative variables were described by average and standard deviation, while the categorical variables were described by absolute and relative frequencies.

To compare the pre- and post-intervention averages, the t-student test for paired samples was used.

In the comparison of the averages between the groups, the t-student test for independent samples was applied.

The level of significance that we used was 5% ($p < 0,05$), and the analyses were performed in the SPSS program (version 21.0).

Results

The patients' average preoperative score was 62.2 in the Lysholm scale and 8.45 in the VAS. Two patients underwent total knee arthroplasty because there was no improvement in their symptoms after the first procedure. No patient showed symptoms of instability or laxity. There was an average improvement of 23 points in the Lysholm scale and a decrease of 5.7 points in the VAS after 24 months of follow-up (table 2).

Considering the patients who did not need arthroplasty, the variation in the functional scale was 24.8 points, with a decrease of 6.33 points in the VAS. Regarding the patients who have undergone arthroplasty, the average improvement in the functional scale was 7 points, and there was no variation in the VAS.

There was no significant difference in the scores of functional scale and VAS between degrees 3 and 4 of arthrosis or between degrees 1 and 2 of knee valgus (table 3).

Discussion

The use of varied total knee arthroplasty techniques aims at achieving adequate and symmetrical medial and lateral laxity.

Nearly 25% of the patients with knee valgus and lateral arthrosis display shortening in their lateral soft tissues, which sometimes makes this deformity irreducible⁷. In patients submitted to total knee arthroplasty, there are many sequences in the release of the described lateral soft tissues⁸⁻¹⁰. Several authors defend the release of the iliotibial band as the first release to be performed¹¹⁻¹³.

In patients with lateral arthrosis and knee valgus, there tends to be more lateral restriction in smaller degrees of flexion, angles at which the iliotibial band becomes more tense⁷.

An adequate level of safety and return to physical activities has already been documented in several techniques of isolated release of the iliotibial band in non-prosthetic patients for treatment of iliotibial band friction syndrome^{3,4,14,15}.

Several studies have evaluated the effect of arthroscopy in gonarthrosis, showing feeble and short-lasting effects¹⁶⁻²⁰.

In this study, the inclusion of partial release of the iliotibial band to the surgical procedure brought – in a minimally invasive way – more pain relief and a faster return to physical activities than what would be expected after a simple arthroscopy, delaying the need for a total knee arthroplasty in the majority of patients.

A few limitations of this study were the reduced number of patients, the absence of a control group, and insufficient follow-up time in order to evaluate whether the release of the iliotibial band interferes in the progression of arthrosis in these patients.

This study aims at drawing attention to the possible benefit of treating imbalance in ligament tension and soft tissues also in patients who have not undergone arthroplasty. Including the release of a tense iliotibial band in the surgical procedure of patients with lateral arthrosis and knee valgus who were submitted to arthroscopy brought additional benefits regarding the functional scores when compared to isolated arthroscopy.

References

- [1] Ober FR. The role of the iliotibial band and fascia lata as a factor in the causation of low-back disabilities and sciatica. *J Bone Joint Surg.* 1936;18:105–10.
- [2] Yount CC. The role of the tensor fascia femoris in certain deformities of the lower extremities. *J Bone Joint Surg.* 1926;8:171–93.
- [3] Martens M, et al. *Am J Sports Med.* Sep-Oct 1989;17(5):651-4.
- [4] Holmes JC, et al. *Am J Sports Med.* May-Jun 1993;21(3):419-24
- [5] Richards DP, et al. Iliotibial band Z-lengthening. *Arthroscopy.* 2003 Mar;19(3):326-9.
- [6] Pierce TP, et al. Iliotibial Band Lengthening: An Arthroscopic Surgical Technique. *Arthrosc Tech.* 2017 Jun 12;6(3):e785-e789.
- [7] McAuliffe MJ, et al. Coronal plane laxity of valgus osteoarthritic knee. *J Orthop Surg (Hong Kong).* Jan-Apr 2019;27(1):2309499019833058.
- [8] Ranawat AS, et al. Total knee arthroplasty for severe valgus deformity. *J Bone Joint Surg Am.* 2005 Sep;87 Suppl 1(Pt 2):271-84.
- [9] Rossi R, et al. *Int Orthop.* 2014 Feb;38(2):273-83.
- [10] Favorito PJ, Mihalko WM, Krackow KA (2002) Total knee arthroplasty in the valgus knee. *J Am Acad Orthop Surg* 10(1):16–24
- [11] Whiteside LA (1999) Selective ligament release in total knee arthroplasty of the knee in valgus. *Clin Orthop Relat Res* 367:130–140
- [12] Krackow KA, Jones MM, Teeny SM, Hungerford DS (1991) Primary total knee arthroplasty in patients with fixed valgus deformity. *Clin Orthop Relat Res* 273:9–18
- [13] Krackow KA, Mihalko WM (1999) Flexion-extension joint gap changes after lateral structure release for valgus deformity correction in total knee arthroplasty: a cadaveric study. *J Arthroplasty* 14(8):994–1004
- [14] Drogset JO, Rossvoll I, Grontvedt T. Surgical treatment of iliotibial band friction syndrome. A retrospective study of 45 patients. *Scand J Med Sci Sports* 1999;9:296-298.

- [15] Hariri S, Savidge ET, Reinold MM, Zachazewski J, Gill TJ. Treatment of recalcitrant iliotibial band friction syndrome with open iliotibial band bursectomy: Indications, technique, and clinical outcomes. *Am J Sports Med* 2009;37:1417-1424.
- [16] Chang RW, et al. A randomized, controlled trial of arthroscopic surgery versus closed-needle joint lavage for patients with osteoarthritis of the knee. *Arthritis Rheum.* 1993 Mar;36(3):289-96.
- [17] Moseley JB, et al. A controlled trial of arthroscopic surgery for osteoarthritis of the knee. *N Engl J Med.* 2002 Jul 11;347(2):81-8.
- [18] Kirkley A, et al. A randomized trial of arthroscopic surgery for osteoarthritis of the knee. *N Engl J Med.* 2008 Sep 11;359(11):1097-107.
- [19] Khan M, et al. Arthroscopic surgery for degenerative tears of the meniscus: a systematic review and meta-analysis. *CMAJ.* 2014 Oct 7;186(14):1057-64.
- [20] Van de Graaf VA, et al. Effect of Early Surgery vs Physical Therapy on Knee Function Among Patients With Nonobstructive Meniscal Tears: The ESCAPE Randomized Clinical Trial. *JAMA.* 2018 Oct 2;320(13):1328-1337.

TABLE 1 – Study Population

Variables	n=20
Osteoarthistis degree (KL) – n(%)	
3	12 (60,0)
4	8 (40,0)
Deformity degree – n(%)	
1	12 (60,0)
2	8 (40,0)

FIGURE 1: Lateral inframeniscal capsular release

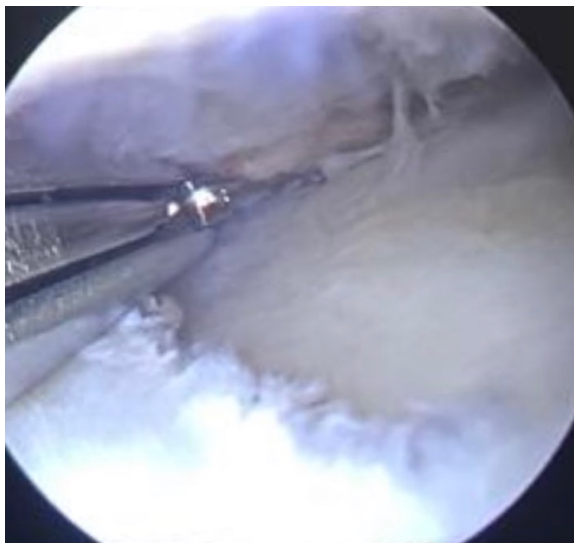


FIGURE 2: Iliotibial band partial release



TABLE 2 – Pre and pos operative results

Variables	Pre op	Pop op	Diference	p
	Mean ± DP	Mean ± DP	(IC 95%)	
Functional Scale (Lysholm)	62,2 ± 4,9	85,2 ± 8,3	23,0 (19,8 a 26,2)	<0,001
Pain Scale VAS	8,45 ± 0,51	2,75 ± 2,40	-5,70 (-6,72 a - 4,68)	<0,001

Table 3 – Relation of functional escales, pain and prosthesis need with the osteoarthritis and defomity degree

Variables	Δ Funtional Escale (Lysholm)		Δ Pain Scale VAS	
	Mean ± DP	p	Mean ± DP	p
Undergone prosthesis		<0,001		<0,001
No	24,8 ± 4,24		-6,33 ± 1,03	
Yes	7,00 ± 4,24		0,00 ± 0,00	
Osteoarthritis degree (KL)		0,561		0,156
3	23,9 ± 3,26		-6,42 ± 0,67	
4	21,6 ± 10,4		-4,63 ± 3,16	
Deformity degree		0,366		0,110
1	24,4 ± 3,23		-6,50 ± 0,67	
2	20,9 ± 10,1		-4,50 ± 3,07	

Δ: Evaluation pre and pos op

Figure 3: Pre and pos operative standing radiographies



**ARTIGO ORIGINAL EM INGLÊS NO FORMATO ENVIADO
A REVISTA**

**Efeitos Da Liberação Cirúrgica Do Banda Iliotibial Na
Gonartrose Com Desvio Em Geno-Valgo**

RESUMO:

Objetivo: Avaliar o efeito da adição de técnica de liberação parcial da banda iliotibial em pacientes submetidos a artroscopia de joelho para meniscectomia, com graus moderados de artrose lateral e joelho valgo.

Método: Avaliação de pacientes com geno-valgo graus 1 e 2 e artrose lateral graus 3 e 4, por Escala Funcional de Lysholm e Escala Visual Analógica de Dor (EVA) no pré-operatório e com 2 anos de seguimento.

Resultados: nos 20 casos, a média de Escala Funcional foi de 62,2 para 82,2 pontos. E a média na EVA no pré-operatório era de 8,45, e 2,75 em 2 anos de seguimento. Dois desses pacientes foram submetidos a artroplastia total de joelho por ausência de melhora significativa.

Conclusão: a adição da liberação parcial da banda iliotibial trouxe um alívio de dor e retorno a atividades superior ao esperado com meniscectomia isolada, retardando a necessidade de artroplastia total de joelho em boa parte dos pacientes, e de forma pouco invasiva.

Palavras-Chave: Osteoartrose, Genu Valgum, Fascia Lata

ABREVIATURAS:

EVA, Escala Visual Analógica; KL, Kellgren-Lawrence

ABSTRACT:

OBJECTIVE: To evaluate the effect of the partial release of the iliotibial band in patients who have undergone arthroscopic meniscectomy with moderate degrees of lateral arthrosis and valgus knee deformity.

METHODS: We evaluated patients who suffered from genu valgum (degrees 1 and 2) and lateral arthrosis (degrees 3 and 4) according to the Lysholm Functional Scale and to the pain Visual Analog Scale (VAS) in the preoperative period and after 2 years of follow up.

RESULTS: In 20 cases, the Functional Scale mean improved from 62,2 to 82,2 points. The VAS mean in the preoperative period was 8,45 and reached 2,75 after 2 years of follow up. Two patients underwent total knee arthroplasty due to a lack of significant improvement.

CONCLUSION: In a less invasive way, the partial release of the iliotibial band brought pain relief and helped patients return to their activities far more effectively than what would be expected from isolated meniscectomy, which delayed the need of total knee replacement in most patients.

Key Words: Osteoarthritis, Genu Valgum, Fascia Lata

Introdução

A participação da fáschia lata no valgismo do joelho, especialmente em pacientes com sequelas de paralisia infantil, levou ao desenvolvimento de técnicas para sua liberação total ou subtotal^{1,2}. Com a erradicação dessa doença, o balanço ligamentar, através de liberações seletivas de partes moles mediais e laterais passou a fazer parte da técnica cirúrgica da artroplastia total de joelho. Em pacientes não protéticos, entretanto, pouca ou nenhuma importância é dada a esse manejo de partes moles, mesmo em presença de desvio de eixo e constrictões significativas.

Pacientes com artrose lateral e genu valgo tem, com alguma frequência, encurtamento de estruturas laterais, deixando eventualmente a deformidade parcialmente ou não redutível. Esse encurtamento pode, em teoria, contribuir para uma maior pressão no compartimento lateral e piora dos sintomas.

Há diversas técnicas descritas para liberações da banda iliotibial em pacientes não protéticos para tratamento de síndrome da banda iliotibial, com perfil de segurança satisfatório³⁻⁶.

O objetivo deste trabalho é avaliar o efeito da adição de técnica de liberação parcial da banda iliotibial em pacientes submetidos a artroscopia de joelho para meniscectomia, com graus moderados de artrose lateral e joelho valgo.

Métodos:

Foram incluídos nesse estudo pacientes com gonartrose lateral e valgo graus 1 e 2 (<10 graus e entre 10 e 20 graus respectivamente), clínica de lesão de menisco lateral, praticantes de atividades físicas e desejo de retardar uma artroplastia de joelho. A média de idade dos pacientes foi de 61,5 anos (51 a 72), com artrose graus 3 e 4 de KL (tabela 1).

Os pacientes foram submetidos a artroscopia para desbridamento lateral e liberação capsular lateral inframeniscal e justa tibial (Figura 1), e foi adicionado o procedimento de

liberação da banda iliotibial como descrito abaixo, como tentativa de retardar a necessidade de uma artroplastia de joelho.

Além dos portais para artroscopia, foi realizada uma incisão cutânea horizontal de aproximadamente 2 cm e uma liberação, também horizontal dos 2 terços anteriores da banda iliotibial, ao nível do fêmur distal (Figura 2).

Foram avaliados o nível de dor por EVA e nível de limitação para atividades de vida diária por Lysholm, no pré-operatório e com 24 meses de seguimento pós-operatório.

A pesquisa foi aprovada pelo Comitê de Ética do Hospital de Clínicas de Porto Alegre (HCPA) da Universidade Federal do Rio Grande do Sul (UFRGS), sob o número 2015-0485.

Análise estatística

As variáveis quantitativas foram descritas por média e desvio padrão e as categóricas por frequências absolutas e relativas.

Para comparar médias pré e pós intervenção, o teste t-student para amostras pareadas foi utilizado.

Na comparação das médias entre grupos, o teste t-student para amostras independentes foi aplicado.

O nível de significância adotado foi de 5% ($p < 0,05$) e as análises foram realizadas no programa SPSS versão 21.0.

Resultados

A pontuação pré-operatória média dos pacientes na escala de Lysholm foi de 62,2 e EVA 8,45. Dois pacientes foram submetidos a artroplastia total de joelho, por ausência melhora dos sintomas com o primeiro procedimento. Nenhum paciente apresentou sintomas de falseio ou frouxidão. Na média, houve uma melhora de 23 pontos na escala de Lysholm e redução de 5,70 pontos na EVA com 24 meses de seguimento (tabela 2).

Considerando-se os pacientes que não necessitaram de artroplastia, a variação na escala funcional foi de 24,8 pontos e redução de 6,33 pontos na EVA. Nos pacientes que foram submetidos a artroplastia a melhora média na escala funcional foi de apenas 7 pontos e não houve variação na EVA.

Não houve diferença significativa na diferença de pontuação na escala funcional e na EVA entre os graus 3 e 4 de artrose ou entre os graus 1 e 2 de valgismo (tabela 3).

Discussão

Nas diversas técnicas de artroplastia total de joelho, busca-se níveis adequados e simétricos de frouxidão medial e lateral.

No joelho valgo, com artrose lateral, aproximadamente 25% dos pacientes apresentam-se com encurtamento de partes moles laterais, tornando a deformidade irreduzível, eventualmente⁷. Em pacientes submetidos a artroplastia total de joelho, há várias sequencias de liberação de partes moles laterais descritas⁸⁻¹⁰. Diversos autores defendem como primeiro gesto de liberação, a liberação da banda iliotibial¹¹⁻¹³.

Em pacientes com artrose lateral e joelho valgo, há uma tendência a mais restrição lateral em menores graus de flexão, angulações onde a banda iliotibial fica mais tensa⁷.

Um perfil adequado de segurança e retorno a atividades físicas já foi documentado em diversas técnicas de liberação isolada da banda iliotibial em pacientes não protéticos, para tratamento de síndrome de atrito da banda iliotibial^{3,4,14,15}.

Diversos trabalhos avaliaram o efeito de artroscopia em gonartrose, mostrando efeitos discretos e de curta duração¹⁶⁻²⁰.

Nesse trabalho, a adição da liberação parcial da banda iliotibial trouxe um alívio de dor e retorno a atividades superior ao esperado com artroscopia simples, retardando a necessidade de artroplastia total de joelho em boa parte dos pacientes, e de forma pouco invasiva.

Como fraquezas desse estudo, apontamos o número pequeno de pacientes, ausência de grupo controle e tempo de seguimento insuficiente para avaliarmos se a liberação da banda iliotibial interfere na progressão da artrose desses pacientes.

Esse trabalho pretende lançar atenção ao possível benefício de tratar os desequilíbrios de tensionamento ligamentar e de partes moles também nos pacientes não submetidos a artroplastia. A adição da liberação da banda iliotibial tensa em pacientes com artrose lateral e valgismo do joelho, submetidos a artroscopia, trouxe benefício adicional em relação a escores de vida diária, em relação a artroscopia isolada.

Referências Bibliográficas

- [1] Ober FR. The role of the iliotibial band and fascia lata as a factor in the causation of low-back disabilities and sciatica. *J Bone Joint Surg.* 1936;18:105–10.
- [2] Yount CC. The role of the tensor fascia femoris in certain deformities of the lower extremities. *J Bone Joint Surg.* 1926;8:171–93.
- [3] Martens M, et al. *Am J Sports Med.* Sep-Oct 1989;17(5):651-4.
- [4] Holmes JC, et al. *Am J Sports Med.* May-Jun 1993;21(3):419-24
- [5] Richards DP, et al. Iliotibial band Z-lengthening. *Arthroscopy.* 2003 Mar;19(3):326-9.
- [6] Pierce TP, et al. Iliotibial Band Lengthening: An Arthroscopic Surgical Technique. *Arthrosc Tech.* 2017 Jun 12;6(3):e785-e789.
- [7] McAuliffe MJ, et al. Coronal plane laxity of valgus osteoarthritic knee. *J Orthop Surg (Hong Kong).* Jan-Apr 2019;27(1):2309499019833058.
- [8] Ranawat AS, et al. Total knee arthroplasty for severe valgus deformity. *J Bone Joint Surg Am.* 2005 Sep;87 Suppl 1(Pt 2):271-84.
- [9] Rossi R, et al. *Int Orthop.* 2014 Feb;38(2):273-83.
- [10] Favorito PJ, Mihalko WM, Krackow KA (2002) Total knee arthroplasty in the valgus knee. *J Am Acad Orthop Surg* 10(1):16–24
- [11] Whiteside LA (1999) Selective ligament release in total knee arthroplasty of the knee in valgus. *Clin Orthop Relat Res* 367:130–140
- [12] Krackow KA, Jones MM, Teeny SM, Hungerford DS (1991) Primary total knee arthroplasty in patients with fixed valgus deformity. *Clin Orthop Relat Res* 273:9–18
- [13] Krackow KA, Mihalko WM (1999) Flexion-extension joint gap changes after lateral structure release for valgus deformity correction in total knee arthroplasty: a cadaveric study. *J Arthroplasty* 14(8):994–1004

- [14] Drogset JO, Rossvoll I, Grontvedt T. Surgical treatment of iliotibial band friction syndrome. A retrospective study of 45 patients. *Scand J Med Sci Sports* 1999;9:296-298.
- [15] Hariri S, Savidge ET, Reinold MM, Zachazewski J, Gill TJ. Treatment of recalcitrant iliotibial band friction syndrome with open iliotibial band bursectomy: Indications, technique, and clinical outcomes. *Am J Sports Med* 2009;37:1417-1424.
- [16] Chang RW, et al. A randomized, controlled trial of arthroscopic surgery versus closed-needle joint lavage for patients with osteoarthritis of the knee. *Arthritis Rheum.* 1993 Mar;36(3):289-96.
- [17] Moseley JB, et al. A controlled trial of arthroscopic surgery for osteoarthritis of the knee. *N Engl J Med.* 2002 Jul 11;347(2):81-8.
- [18] Kirkley A, et al. A randomized trial of arthroscopic surgery for osteoarthritis of the knee. *N Engl J Med.* 2008 Sep 11;359(11):1097-107.
- [19] Khan M, et al. Arthroscopic surgery for degenerative tears of the meniscus: a systematic review and meta-analysis. *CMAJ.* 2014 Oct 7;186(14):1057-64.
- [20] Van de Graaf VA, et al. Effect of Early Surgery vs Physical Therapy on Knee Function Among Patients With Nonobstructive Meniscal Tears: The ESCAPE Randomized Clinical Trial. *JAMA.* 2018 Oct 2;320(13):1328-1337.

Tabela 1 – Caracterização da amostra

Variáveis	n=20
Grau de artrose (KL) – n(%)	
3	12 (60,0)
4	8 (40,0)
Grau de deformidade – n(%)	
1	12 (60,0)
2	8 (40,0)

Figura 1: Liberação capsular lateral inframeniscal e justa tibial

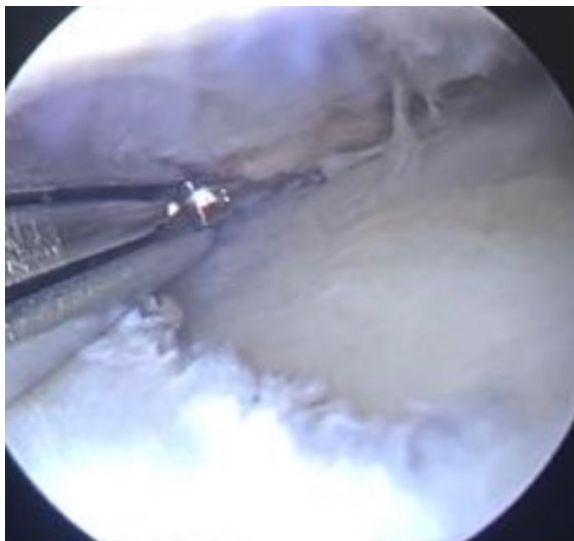


Figura 2: Liberação parcial da banda iliotibial



Tabela 2 – Comparação das variáveis pré e pós

Variáveis	Pré	Pós	Diferença (IC 95%)	p
	Média ± DP	Média ± DP		
Escala funcional (Lysholm)	62,2 ± 4,9	85,2 ± 8,3	23,0 (19,8 a 26,2)	<0,001
Escala de dor EAV	8,45 ± 0,51	2,75 ± 2,40	-5,70 (-6,72 a - 4,68)	<0,001

Tabela 3 – Associação da melhora dos escores de escala funcional e de dor com o uso de prótese, grau de artrose e grau de deformidade

Variáveis	Δ Escala Funcional (Lysholm)		Δ Escala de dor EAV	
	Média ± DP	p	Média ± DP	p
Submetidos a prótese		<0,001		<0,001
Não	24,8 ± 4,24		-6,33 ± 1,03	
Sim	7,00 ± 4,24		0,00 ± 0,00	
Grau de artrose (KL)		0,561		0,156
3	23,9 ± 3,26		-6,42 ± 0,67	
4	21,6 ± 10,4		-4,63 ± 3,16	
Grau de deformidade		0,366		0,110
1	24,4 ± 3,23		-6,50 ± 0,67	
2	20,9 ± 10,1		-4,50 ± 3,07	

Δ: Diferença entre as avaliações pré e pós

Figura 3: radiografias com apoio pré e pós operatórias

